^{18}F-FDG PET/CT 在心脏肿瘤诊断的临床应用价值

卢　霞[1],孟晶晶[1],柏　江[1],王　蒨[1],张晓丽[1],王荣福[2]
(1. 首都医科大学附属北京安贞医院，北京 100029;2. 北京大学第一医院，北京 100034)

摘　要:[目的]评价 ^{18}F-FDG PET/CT 在心脏肿瘤诊断中的临床应用价值。[方法]回顾性分析自 2014 年 10 月至 2017 年 3 月在首都医科大学附属北京安贞医院行 ^{18}F-FDG PET/CT 全身显像的心脏肿瘤患者共 27 例,患者最终诊断以手术病理结果或随访结果为依据。^{18}F-FDG PET/CT 影像心脏占位病变可见明显异常 FDG 浓聚灶,SUV_{max}≥5.7 判断为恶性病变可能大,并与最终诊断结果进行比较,分析 ^{18}F-FDG PET/CT 在心脏占位性病变良恶性的鉴别能力。采用两样本 *t* 检验分析数据。[结果]27 例心脏肿瘤患者中,恶性 11 例,良性占位 16 例。^{18}F-FDG PET/CT 显像,恶性占位(n=11)平均 SUV_{max} 9.03±4.5(2.0~15.9)明显高于良性心脏占位性病变(n=16)平均 SUV_{max} 3.25±2.51(0.6~10.2),差异有统计学意义(t=4.25,P<0.001)。将 SUV≥5.7 作为恶性诊断的阈值,^{18}F-FDG PET/CT 诊断心脏恶性肿瘤的灵敏度 81.8%(9/11),特异性 93.8%(15/16),准确率 88.9%(24/27)。[结论]全身 ^{18}F-FDG PET/CT 检查对心脏肿瘤,特别是原发性心脏肿瘤良恶性诊断有重要的临床价值。

主题词:心脏肿瘤;^{18}F-FDG PET/CT;鉴别诊断
中图分类号:R732.1　　**文献标识码**:A　　**文章编号**:1671-170X(2017)06-0474-05
doi:10.11735/j.issn.1671-170X.2017.06.B004

Clinical Application of ^{18}F-FDG PET/CT in Diagnosis of Cardiac Neoplasm

LU Xia, MENG Jing-Jing, BAI Jiang, et al.
(*Beijing Anzhen Hospital, Capital Medical University, Beijing* 100029, *China*)

Abstract: [Objective] To evaluate the clinical value of ^{18}F-FDG PET/CT in the diagnosis of cardiac neoplasm. [Methods] From October 2014 to March 2017, a total of 27 patients diagnosed with cardiac neoplasm underwent whole body ^{18}F-FDG PET/CT imaging were respectively analysised. ^{18}F-FDG PET/CT diagnosis was confirmed by either histopathology or the follow-up outcome. Cardiac space-occupying lesions shows increased FDG uptake in the imaging of PET/CT and diagnosed malignance lesions when SUV_{max}≥5.7. Then compared with histopathology or the follow-up outcome to evaluate the clinical application of ^{18}F-FDG PET/CT imaging in the diagnosis of cardiac neoplasm. Two-sample t test was used for data analysis. [Results] Among 27 cases of cardiac space-occupying lesions, 11 cases were malignant tumors, 16 cases were benign tumors. The average SUV_{max} of malignant tumors (n=11) was 9.03±4.5, which was significantly higher than that of benign tumors (n=16, 3.25±2.51) (t=4.25, P<0.001). With a cut-off SUV_{max}≥ 5.7, ^{18}F-FDG PET/CT could be used to diagnose cardiac neoplasm with a sensitivity of 81.8% (9/11), specificity of 93.8% (15/16), and accuracy of 88.9% (24/27). [Conclusion] The whole body scan of ^{18}F-FDG PET/CT can aid the noninvasive diagnosis of cardiac malignant tumors from benign lesions.

Subject words: heart neoplasms; ^{18}F-FDG PET/CT; noninvasive differential diagnosis

心脏占位性病变主要包括血栓和肿瘤，血栓临床较为常见,而心脏肿瘤较少见。心脏肿瘤分为原发性和转移性两大类,其中原发性心脏肿瘤罕见,尸检统计为 0.001%~0.028%,大多数心脏肿瘤为良性,约占心脏原发性肿瘤 75%,以粘液瘤最为常见,其次为脂肪瘤。原发性恶性心脏肿瘤发病率约占心脏原发性肿瘤的 20%~25%,最常见的是血管肉瘤,约占恶性原发性心脏肿瘤的 1/3,绝大多数位于右心房[1,2]。

基金项目:国家自然科学基金(81641072);北京市医院管理局"青苗"计划(QML20150605);北京市优秀人才(2015000021469G197)
通讯作者:张晓丽,教授,主任医师,博士生导师,医学博士;北京安贞医院核医学科，北京市朝阳区安贞路 2 号(100029);E-mail:lxzhang 68@yahoo.com.
王荣福,教授,主任医师,博士生导师,医学和药学博士;北京大学第一医院核医学科,北京市西城区西什库大街 8 号(100034);E-mail:rongfu_wang@163.com
收稿日期:2017-03-18;**修回日期**:2017-05-10

另一类心脏肿瘤是机体其它部位恶性肿瘤转移至心脏，虽较原发性心脏肿瘤发生率高，但是一般恶性肿瘤较少转移至心脏[3]。由于良恶性肿瘤的治疗方法及患者的预后有明显的差异。因此，早期、准确、无创鉴别心脏原发性肿瘤的良恶性具有非常重要的临床价值。

常用的心脏超声、CT 及 MRI 检查能够提供心脏占位性病变的形态解剖学特点，对疾病的诊断及鉴别诊断有一定的帮助，但是仅仅依靠回声、密度等组织信息的差异，不能很好的区分血栓、心脏原发性良性肿瘤和恶性肿瘤，特别是在心脏恶性肿瘤破裂出血合并心包血栓形成的时候。而 ^{18}F-FDG PET/CT 分子功能影像技术不依赖于组织密度信息诊断、鉴别疾病，而是利用不同疾病病理变化的功能信息，早期、准确的鉴别心脏原发性恶性肿瘤和良性肿瘤及血栓性病变，在心脏占位性病变的临床诊疗中有极大的应用价值[4]。

本研究总结了为明确心脏占位性病变性质或不明原因心包积液或出血，甚至因不明原因的胸闷症状而行 ^{18}F-FDG PET/CT 全身显像的病例，旨在探讨 ^{18}F-FDG PET/CT 在心脏肿瘤病变诊疗中的应用价值。

1 资料与方法

1.1 研究对象

回顾性分析 2014 年 10 月至 2017 年 3 月在本院行 ^{18}F-FDG PET/CT 全身显像临床疑诊心脏肿瘤患者共 27 例，其中男性 11 例，女性 16 例，年龄 18~82(48.0±15.6) 岁。8 例患者表现为不典型心绞痛，胸闷，怀疑冠心病，行心脏彩色多普勒超声检查或冠状动脉增强 CT 检查发现心脏占位；5 例患者无明显症状，体检发现心脏占位；4 例患者因上腔静脉梗阻症状就诊发现；8 例患者因心包积液就诊发现心脏占位；2 例患者因其他原因发现。归纳以上临床表现，心脏原发性恶性肿瘤及良性占位无特异的典型临床症状。

1.2 显像方法

采用德国 Siemens Biograph mCT(64)型 PET/CT 仪，^{18}F-FDG 由原子高科股份有限公司提供，放化纯度≥95%。检查前空腹 10h 以上，注射 ^{18}F-FDG 前测量血糖、身高及体重。23 例患者空腹血糖<6.1mmol/L，有 4 例糖尿病或糖耐量异常患者，服药控制血糖同时采取检查前一天高脂饮食抑制正常心肌葡萄糖摄取，当日检查 ^{18}F-FDG PET/CT 显像正常心肌均未见明显显影。按 5.55 MBq/kg 静脉注射 ^{18}F-FDG，注射后安静休息 60min 后行全身 PET/CT 显像。CT 扫描参数：管电压 120kV，管电流 170mA，层厚 3.0mm；PET 采集参数：5min/床位，共 3~4 个床位，采用后处理工作站 TureD 系统进行图像重建，采用迭代法进行重建，形成横断面、冠状面和矢状面断层图像。

1.3 图像分析与结果判断

全身 ^{18}F-FDG PET/CT 检查完成后，由 2 位以上有经验的核医学科医师在工作站上共同阅片，依据视觉评价结果及半定量 SUV_{max}，得出 PET/CT 诊断意见。当 2 位医师诊断意见不一致时，请上级主任医师共同阅片。最终诊断标准以手术病理结果(14 例)或随访结果(13 例，心脏磁共振诊断复查)为依据确立最后诊断。随访时间为：412±167d(212~724d)。

1.4 统计学处理

采用 IBM SPSS 19.0 软件，符合正态分布的计量数据以 $\bar{x}\pm s$ 表示。良、恶性病变 SUV_{max} 的比较采用两样本 t 检验。$P<0.05$ 为差异有统计学意义。

2 结 果

2.1 心脏占位性病变患者基本信息

心脏肿瘤患者共 27 例，平均年龄 48.8 岁(18~82 岁)，其中恶性肿瘤 11 例，良性心脏占位 16 例，两组患者之间的年龄差异无统计学意义 (51.18±14.89 *vs* 47.19±16.31，t=0.647，P=0.523)。^{18}F-FDG 的注药剂量在两组患者间也无明显差异(7.68±1.14 *vs* 7.57±1.05，t=0.266，P=0.793)。

2.2 心脏占位性病变 ^{18}F-FDG PET/CT 表现

根据病理结果及随访结果，11 例患者最终诊断为心脏恶性肿瘤，其中右心房及右心室恶性肉瘤 8 例，包括血管肉瘤(Figure 1)，纤维肉瘤，滑膜肉瘤；左室间沟心脏原发性恶性肿瘤 1 例；心包原发性恶性肿瘤 1 例，心包转移瘤 1 例。

16 例患者最终诊断为心脏良性占位，其中黏液瘤 8 例 (左心房 4 例，右心房 3 例，右心室 1 例)(Figure 2)，右心房脂肪瘤 1 例，左心室良性纤维瘤

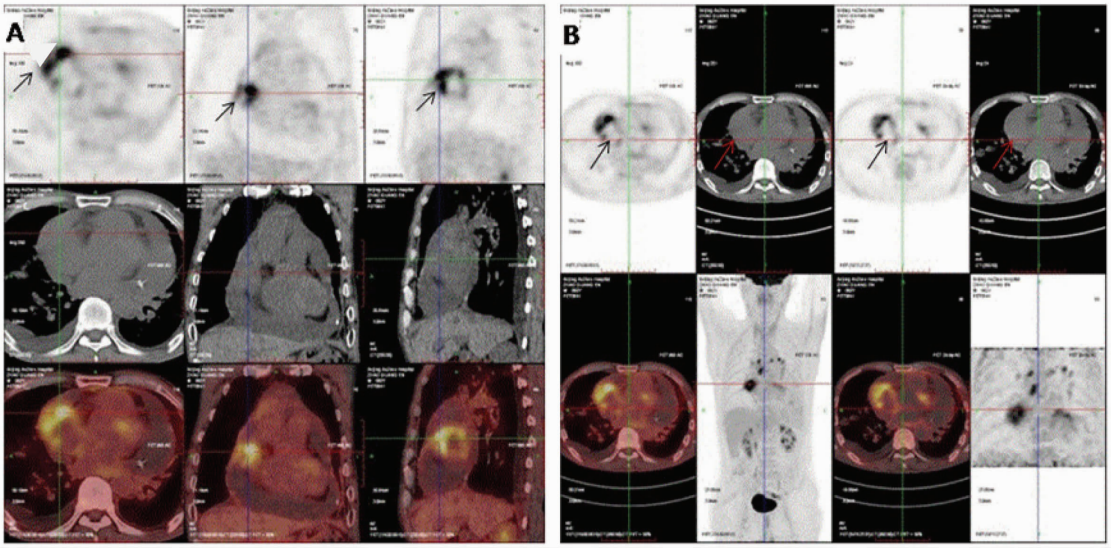

(Male,62 years old and with the right atrial angiosarcoma. PET/CT imaging shows that a mass of uneven density in right ventricular and can't be differentiate from the left ventricle and the right atrium. The uptake of FDG was obviously uneven increased,SUV_{max} 10.5 (A),the mild hypodence focus on the right of mass showed no FDG uptake,imaigng on the right (B) is delay imaging for 2hs afterinjection.)

Figure 1 The PET/CT images of patient with right atrial angiosarcoma

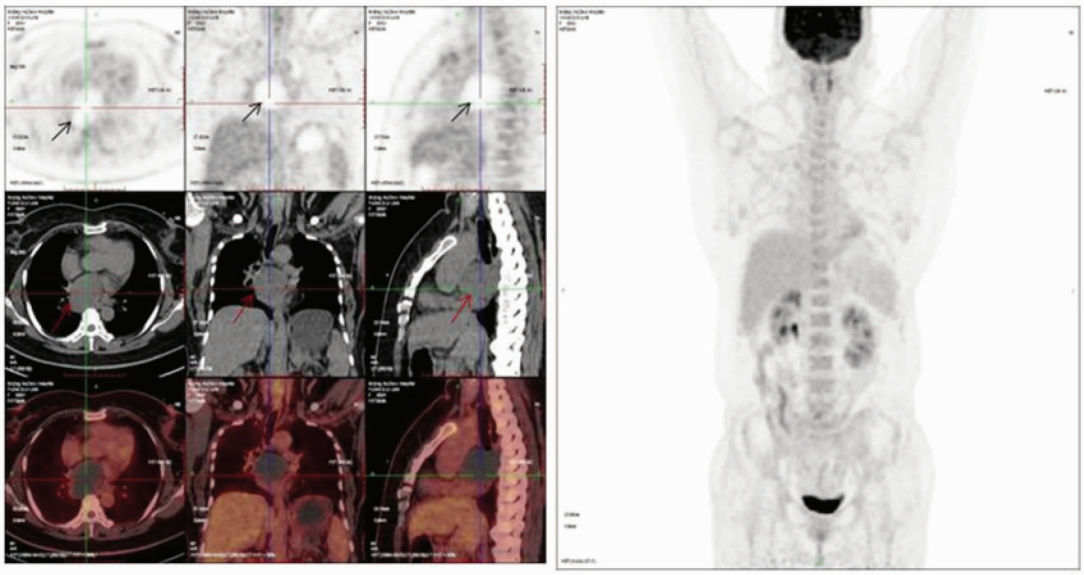

(Female,56 years old and with left atrial myxomas. PET/CT imaging shows that a single hypodence focus above the left atrium. CTavg: 25Hu and the size is about 7.7cm×5.3cm×5.3cm,with clear boundary and complete envelope which had punctate calcification. There is no FDG uptake. MIP views on the right is normal.)

Figure 2 The PET/CT images of patient with left atrial myxomas

1 例,心脏血管瘤 1 例,心包结核 1 例,其他良性占位 4 例。

^{18}F-FDG PET/CT 显像,恶性占位(n=11)形态不规则,放射性摄取增高,平均 SUV_{max} 9.03±4.5(2.0~15.9),明显高于良性心脏占位(n=16)性病变平均 SUV_{max} 3.25±2.51(0.6~10.2),差异有统计学意义(t=4.246,P<0.001)。良性心脏占位一般体积较大,形态多为类圆形,无明显的放射性摄取增高,甚至为缺损区。9 例心脏原发性恶性肿瘤中,有 4 例伴有心脏外转移(上腔静脉、双肺、肝、纵隔、胸膜、腹主动脉旁淋巴结及全身多发骨转移)。将 SUV_{max}≥5.7 作为恶性阈值,^{18}F-FDG PET/CT 诊断心脏恶性肿瘤的灵敏度

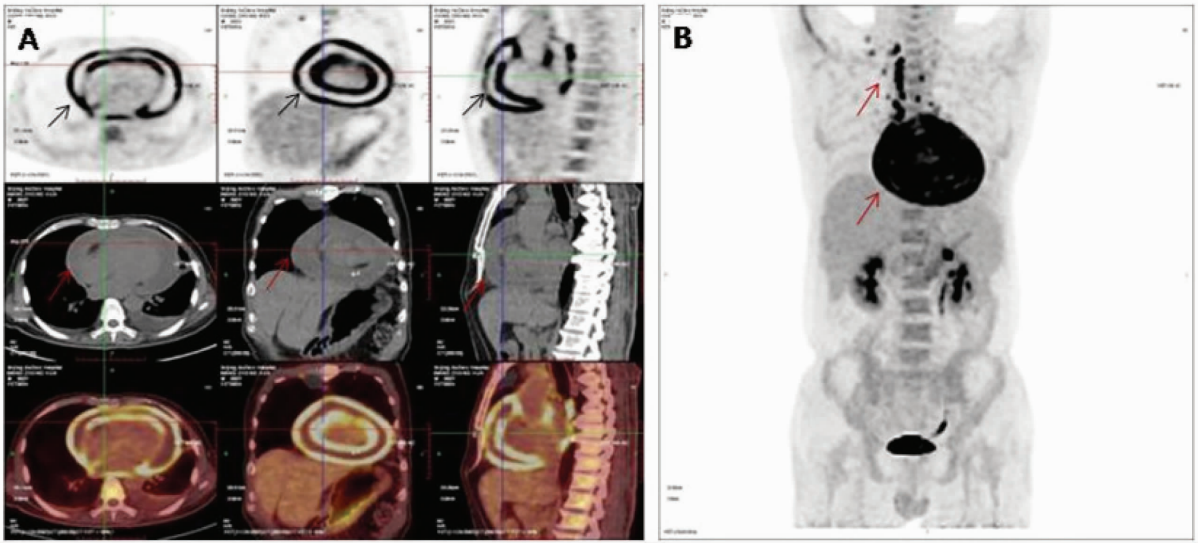

(Male,60 years old and with the TB. A:PET/CT imaging shows that hydropericardium has no FDG uptake. Pericardium itself shows obviously increased FDG uptake,SUV_{max} 10.2;B:MIP imaging showed mediastinal lymph node reactivity hyperplasia except Pericardium imaging.)

Figure 3 The PET/CT images of patient with pericardium

是 81.8% (9/11),特异性是 93.8%(15/16),准确率 88.9%(24/27)。恶性病变中 1 例 SUV_{max} 值<5.7 的患者为心脏肉瘤,行心脏移植手术后复发。良性占位中仅 1 例心包结核患者 SUV_{max} 为 10.2,被误判为心包恶性肿瘤(Figure 3)。

3 讨 论

心脏肿瘤少见,其中原发性心脏肿瘤更为罕见。心脏肿瘤好发年龄段为 31~60 岁,40~60 岁是良性和恶性肿瘤的高发年龄[5]。本研究结果示各个年龄段均有发病,其中 70%(19/27)为 31~60 岁,恶性肿瘤多见于 40~60 岁,与文献报道相似[6]。心脏肿瘤表现复杂,缺乏临床特异性,活动小,向心腔外生长者多为恶性。由于恶性肿瘤生长较快,呈浸润性,常出现血性心包积液。新近发生、迅速恶化的心脏压塞和顽固性心力衰竭是心脏恶性肿瘤的特征[5]。与本研究恶性患者的临床表现一致。

对于心脏肿瘤的影像学检查, 超声心动图检测心腔内肿瘤、特别是黏液瘤有较高的灵敏度与准确性,但密度分辨率较低,对非黏液性、特别是肌层内肿瘤难以定性。CT 密度分辨率较高,清晰显示肿瘤的位置、附着、大小、钙化,对组织细节的显示帮助较大, 心房黏液瘤的 CT 征象为黏液瘤内含大量黏液样基质, 在瘤性多边星状细胞周边夹杂以纤维及平滑肌细胞,并伴不同程度的出血、坏死、囊变、纤维变,甚至钙化和骨组织化生,从肿瘤密度观察,良恶性难以区分[7]。MRI 具有无需对比剂、无 X 线辐射、多轴面成像的优点,但分辨率较低,伪影亦较多,特别是心脏肿瘤患者存在心包填塞等急性症状, 连接有体外循环设备是不能完成 MRI 检查。而随着影像技术的进步,PET/CT 显像技术能够同时提供的细胞组织生物代谢变化信息和组织形态结构密度变化的信息,集中了断层显像和全身显像的优点,在疾病的早期诊断和精准医疗起着越来越重要的作用。

^{18}F-FDG 是葡萄糖代谢示踪剂,是目前最常用的 PET/CT 显像剂,适用于绝大多数肿瘤显像。由于恶性肿瘤细胞的分裂增殖比正常细胞快, 能量消耗相应增加,需要葡萄糖的过度利用才能完成能量代谢、蛋白质合成和细胞的增殖,^{18}F-FDG PET/CT 肿瘤显像正是利用正常组织与病变组织代谢上的差异对病变进行诊断。心脏原发性良性肿瘤 ^{18}F-FDG PET/CT 显像表现为 CT 所示心脏占位病变放射性摄取摄取与周围本底接近,甚至表现为放射性摄取缺损区。而原发性心脏恶性肿瘤则表现为 CT 所示心脏占位性病变呈不均匀的放射性摄取增高。临床上通常使用

SUV_{max} 来评价肿瘤病灶放射性摄取的能力。SUV_{max} 是一个半定量指标,对肿瘤的良、恶性鉴别有一定的临床参考价值[8],不同研究 SUV 值阈值选择不同,以 SUV_{max}≥3.5 为阈值,诊断心脏恶性肿瘤的灵敏度、特异度和准确率分别为 80.0%、60.0%和 75.0%[9];以 SUV_{max}>4.6 作为心脏恶性肿瘤诊断阈值,^{18}F-FDG PET/CT 显像诊断的灵敏度为 100%(4/4),特异性为 80%(4/5),准确性为 89%(8/9)[10]。我们将 SUV_{max}≥5.7 作为恶性的阈值,^{18}F-FDG PET/CT 诊断心脏恶性肿瘤的灵敏度 81.8% (9/11),特异性 93.8%(15/16),准确率 88.9%(24/27)。我们的研究中良性肿瘤的 SUV_{max} 范围与文献报道一致,恶性肿瘤的 SUV_{max} 均值高于文献报道[9]。考虑以上差异出现的原因,一方面本研究所用的设备为西门子功能机型较新的 Siemens Biograph mCT(64)型 PET/CT 仪,采集图像分别率高,对靶区的勾画更准确,测得的 SUV_{max} 比传统机型更高。另一方面,采用西门子公司迭代法重建图像,在采集图像前通过进食高脂餐抑制正常心肌的葡萄糖摄取,尽可能增加病变组织的放射性摄取,使病灶 SUV_{max} 值更接近真实值,诊断疾病的准确率提高。综合以上因素,本研究选择以 SUV_{max}≥5.7 作为阈值,诊断心脏肿瘤的临床应用价值更高。

尽快本研究的样本量明显高于以往的研究,但是仍然相对不足。另外本研究只有一部分病例获得病理依据,还有一部分病例难以明确原发性心脏肿瘤的病理学类型,不能很好的分析不同的病理学类型对于不同心脏原发性肿瘤的病理生理学性质,表现出 ^{18}F-FDG PET/CT 检查放射性核素摄取的特点及 SUV_{max} 的变化特点。还应加强相关病例收集、完善患者信息,随访病理结果是今后工作中有待完善的环节。

综上所述,^{18}F-FDG PET/CT 依据 SUV_{max} 值反映心脏原发性肿瘤病变的病理生理学生物信息改变情况,同时结合高分辨力 CT 提供的形态学信息,可以相对较为准确地预测心脏原发性肿瘤病变的良、恶性,但对于 ^{18}F-FDG PET/CT 阳性的患者需注意排除炎性肉芽肿(如结核)的可能性。

参考文献:

[1] From AM,Maleszewski JJ,Rihal CS. Current status of endomyocardial biopsy [J].Mayo Clin Proc,2011,86(11):1095-1102.

[2] Ekmektzoglou KA,Samelis GF,Xanthos T. Heart and tumom:location,metastasis,clinical manifestations,diagnostic approaches and therapeutic considerations [J]. J Cardiovasc Med (Hagerstown),2008,9(8):769-777.

[3] Bussani R,De-Giorgio F,Abbate A,et al. cardiac metastasis[J]. J Clin Pathol,2007,60(1):27-34.

[4] Lu X,Meng JJ,Jiao J,et al. PET/CT diagnosis of right atrium hemangioscarcoma with cardiac temponad:case report[J]. Chinese Journal of Medical Imaging Technology,2017,33(3):484.[卢霞,孟晶晶,焦建,等. PET/CT 诊断右心房血管肉瘤合并心包压塞 1 例[J]. 中国医学影像技术,2017,33(3):484.]

[5] Zheng Y,Liu QM,Zhou SH. Clinical characteristics study in 186 patients with cardiac tumor[J]. Chinese Circulation Journal,2014,29(1):52-54.[郑颖,刘启明,周胜华. 186 例心脏肿瘤临床分析 [J]. 中国循环杂志,2014,29(1):52-54.]

[6] Haverkampm MC,Scholte AJ,Holman ER,et al. Contrast echocardiography as a useful additional diagnostic toll in evaluating primary cardiac tumor [J]. Eur J Echocardiogr,2005,6(5):388-389.

[7] You JX,Chen HM,Zhang WQ,et al. The imaging analysis of primary cardiac tumnors[J]. Journal of Diagnostic Imaging and Interventional Radiology,2008,17 (6):253-256.[游剑雄,陈慧明,张万青,等. 原发性心脏肿瘤的影像学分析 [J]. 影像诊断与介入放射性学,2008,17 (6):253-256.]

[8] Rahbar K,Seifarth H,Schafers M,et al. Differentiation of maligant and benign cardiac tumors using ^{18}F-FDG PET/CT[J]. J Nucl Med,2012,53(6):856-863.

[9] Gao P,Wang Q. Differential diagnosis of ^{18}F-FDG PET/CT in benign and malignant cardiac tumor[J]. Chinese Journal of Medical Imaging,2016,24(10):771-774.[高平,王茜. ^{18}F-FDG PET/CT 对心脏肿瘤的鉴别诊断价值[J]. 中国医学影像学杂志,2016,24(10):771-774.]

[10] Sun XX,He ZX,Zhang XL,et al. Diagnostic value of ^{18}F-FDG PET/CT in differentiating the cardiac benign from malignant lesions[J]. Chinese Journal of Nuclear Medicine and Molecular Imaging,2015,35(2):85-87.[孙晓昕,何作祥,张晓丽,等.^{18}F-FDG PET/CT 在心脏占位性病变良恶性鉴别诊断的应用[J]. 中华核医学与分子影像学杂志,2015,35(2):85-87.]