宫颈癌根治术中保留盆腔自主神经的临床研究

Clinical Value on Nerve-sparing Radical Hysterectomy for Cervical Cancer

WANG Qian-qing,GUO Xiang-cui

王倩青,郭祥翠

(新乡市中心医院,河南 新乡 453000)

摘　要:[目的] 探讨开腹下实施保留盆腔自主神经平面(nerve sparing radical hysterectomy,NSRH) 同时保留卵巢手术对早期宫颈癌的临床价值,并与传统广泛性子宫切除术(conventional radical hysterectomy,CRH)进行对比,探究 NSRH 的临床价值。[方法] 100 例接受手术治疗的宫颈癌患者分为 4 组,其中 A 组接受 NSRH 并原位保留卵巢,B 组接受 NSRH 并卵巢移位,C 组接受 CRH 并原位保留卵巢,D 组接受 CRH 并卵巢移位患者,每组各 25 例,均为Ⅰb~Ⅱa1 期,手术中 4 例 NSRH 患者保留自主神经平面失败,归入 CRH,观察并比较 4 组患者的术后情况。[结果] 对于 4 组患者采用单一变量两两比较的原则,分别比较 A 组与 C 组,B 组与 D 组的手术时间、出血量、清扫盆腔淋巴结数、宫旁组织切除长度、阴道切除长度等方面,差异均无统计学意义 (P>0.05); 分别比较 A 与 B 组,C 与 D 组术前及术后 6 个月的卵泡刺激素(FSH)、黄体生成素(LH)、雌二醇(E_2)值,差异无统计学意义(P>0.05)。[结论] 在 NSRH 手术中保留卵巢安全可靠,不仅与 CRH 手术相比有明显优势,对改善患者术后膀胱功能、直肠功能,保留卵巢内分泌功能和提高患者术后生活质量有明显作用,并且术后 6 个月并发率低,具有重大的临床意义。

主题词:宫颈肿瘤;盆腔自主神经;卵巢

中图分类号:R737.33　　**文献标识码**:B

文章编号:1671-170X(2016)09-0768-03

doi:10.11735/j.issn.1671-170X.2016.09.B017

对于早期宫颈癌(Ⅰa1,Ⅰa2,Ⅰb1,Ⅰb2 和Ⅱa),尽管外科手术和放射治疗有相似的治疗效果,但由于放射治疗对卵巢功能和阴道的完整性有破坏性,目前大多数采用子宫切除术,尤其对于年轻患者[1]。对于早期宫颈癌患者,治疗的黄金法则从简单的子宫切除手术(Ⅰa1 阶段)到广泛性子宫切除手术 (conventional radical hysterectomy,CRH, Ⅰa2~Ⅰb1 阶段)不等。经典的 CRH 包括宫体、宫颈、宫颈旁组织部分和部分阴道的广泛切除,可保留卵巢功能。卵巢对于女性的性激素分泌以及代谢有着极其重要的作用,缺少卵巢极有可能导致有缺乏性激素引起的一系列疾病,包括心血管及其他基础代谢疾病。对于早期宫颈癌患者尤其是年轻患者来说,术后的生存不再是唯一目标,患者治疗后的生活质量已经成为关注重点,所以保留卵巢对于术后患者的生活质量无疑有着极其重要的作用。另外,相关文献报道证明早期宫颈癌很少会转移到卵巢[2],所以早期的宫颈癌中保留卵巢也是相对安全的。

广泛性子宫切除术由于手术范围广、创伤大,使患者在术后表现出较多的并发症,如下尿道和膀胱功能障碍,肛门和直肠功能障碍及阴道障碍等,其主要原因是术中切断或损伤了盆腔自主神经(pelvic autonomic nerve,PAN)。2007 年,为了符合外科手术的发展趋势,在日本东京举行的国际座谈会上提出了新的 CRH 的分类方法。2008 年,国际上正式承认了 Querleu 和 Morrow 考虑到神经保护和宫颈旁淋巴切除手术对广泛性子宫切除术的 4 种分类(A~D)[3],其中就包括保留神经广泛子宫切除术 (nerve-sparing radical hysterectomy, NSRH)。尽管还存在些争议, 但是这种分类已经被普遍接受了,如骶前淋巴切除术切除了骶前神经,子宫颈侧旁切除术(子宫韧带和直肠阴道隔) 切除下腹双边神经, 子宫颈侧旁(或直肠周间隙)切除术切除下腹下神经丛和内脏神经末端,子宫颈侧旁子宫深静脉切除术切除下腹下神经丛和内脏神经,子宫膀胱韧带切除术会损伤下腹下神经丛的远端。

本文主要探讨对于早期宫颈癌手术治疗采用保留盆腔自主神经平面和卵巢相结合的操作的临床治疗效果及临床意义。

1　资料与方法

1.1　临床资料

本组对象为随机抽取的 100 例 2010 年 6 月至 2014 年 6 月在我科诊治的早期宫颈癌患者(包括Ⅰb~Ⅱa1,宫颈肿瘤<4cm)(年龄 27~40 岁),手术前均经过临床诊断,宫颈活检、彩超、胸片、CT 和盆腔核磁共振检查。入组患者标准:①术前按 FIGO2009 年的临床分期标准, 分期为Ⅰb~Ⅱa1 者; ②术前 CT 检查腹盆腔淋巴结为<1 cm;③术前相关检查无明显手术禁忌证,无重要脏器功能障碍,无明显感染的病灶;④均为绝经前妇女,治疗前卵巢内分泌功能在正常范围内。

1.2　手术方式

所有的病例先行盆腔和(或)腹主动脉旁淋巴结清扫术。将实验对象分为两组,分别进行开腹下 NSRH 和 CRH。NSRH 的手术特点是处理宫旁组织时, 充分利用盆腔固有间隙,以输尿管为关键解剖标志,整体保留其下方相连的神经平面(输

基金项目:河南省重点科技攻关计划项目(102102310101)

通讯作者:王倩青,副主任医师,硕士;河南省新乡市中心医院妇瘤二科, 河南省新乡市金穗大道 56 号 (453000);E-mail: wangq1111@126.com

收稿日期:2016-02-03;**修回日期**:2016-03-01

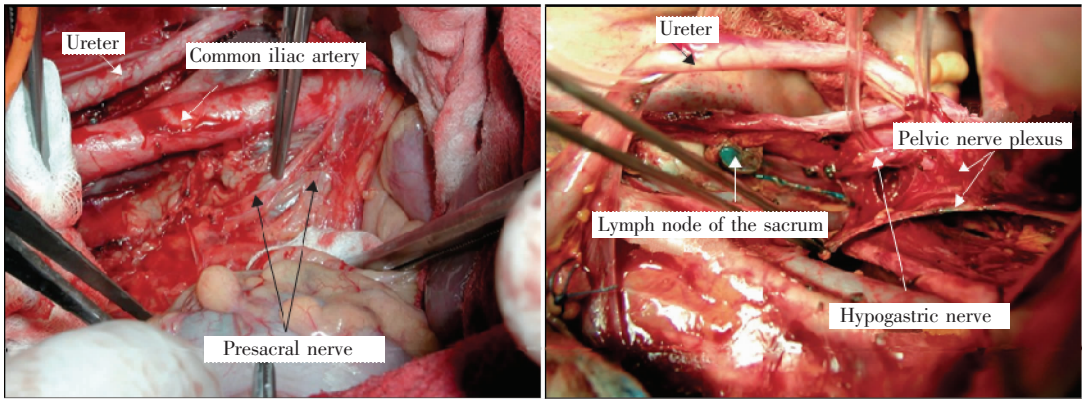

Figure 1　Anatomy of presacral nerve, hypogastric nerve and lymph node of the sacrum

尿管系膜及其延伸部分),术中不对其中的盆腔自主神经结构做过细的解剖[4](Figure 1)。

1.2.1　分组方法

① 50 例患者进行 NSRH 手术,分为两组,A 组为宫颈癌患者进行 NSRH 同时原位保留卵巢，其中Ⅰb 期 18 例，Ⅱa 期 7 例,B 组为宫颈癌患者 NSRH 同时保留卵巢并移位,其中Ⅰb 期 18 例,Ⅱa 期 7 例;

②50 例患者进行 CRH 手术,分为两组,C 组为宫颈癌患者进行 CRH 同时原位保留卵巢,其中Ⅰb 期 18 例,Ⅱa 期 7 例,D 组为宫颈癌患者 CRH 同时保留卵巢并移位，其中Ⅰb 期 18 例,Ⅱa 期 7 例。

1.2.2　手术方法

在 NSRH 手术过程中,参考文献[5,6],在主韧带的横切面骨盆内脏神经和下腹神经被保留。另外,尽力保留主韧带的神经末端,对盆筋膜侧旁分离保留盆腔内神经,在进行复杂的主韧带分离时,钝性分离主韧带旁的淋巴组织以便识别和切除相连的血管蒂。通过清除主韧带中心附近的脂肪和淋巴组织,分离主韧带侧旁的血管而不切断中心结肠血管来保留盆腔内脏神经,A 组对患者手术中原位保留卵巢,B 组手术中将卵巢移至横结肠水平下方,C 组行 CRH 同时原位保留卵巢,D 组行 CRH 同时将卵巢移位。

1.3　观察及随访

观察并记录 4 组患者的手术时间及手术中出血量,清扫盆腔淋巴结数，宫旁组织切除长度,阴道切除长度,留置尿管时间及术后并发症。所有患者均保留尿管，直至 B 超测定参与尿量<50ml。

采用电话随访和门诊随访对患者进行随访，对术后排尿、排便情况,相关并发症进行记录并统计,同时抽血化验卵泡刺激素(FSH)、黄体生成素(LH)、雌二醇(E_2)水平,监测卵巢功能。随访时间从初次治疗开始,随访时间为 6 个月。

1.4　统计学处理

应用 SPSS16.0 软件进行统计分析。计数资料比较采用 χ^2 检验;计量资料采用 t 检验。$P<0.05$ 为差异有统计学意义。

2　结　果

NSRH 手术患者中 A 组 3 例和 B 组 2 例患者未能完成盆腔神经保留,分别归入 C 组和 D 组,其中Ⅰb 期 2 例,Ⅱa 期 3 例。最终 A 组 22 例,B 组 23 例,C 组 28 例,D 组 27 例。

2.1　术中情况比较

分别对于两种手术方式的 4 组患者采取单一变量两两比较的原则,手术时间、出血量、清扫盆腔淋巴结数、宫旁组织切除长度、阴道切除长度等方面差异均无统计学意义($P>0.05$)(Table 1)。

Table 1　The surgery data in different groups

Factors	NSRH(A,N=22)	NSRH(B,N=23)	CRH(C,N=28)	CRH(D,N=27)
Age(years old)	34(27~40)	36(27~45)	34(27~40)	36(27~45)
Pathology				
SCC	16	18	20	19
Non SCC	6	5	8	8
Operation time(min)	168(132~255)	173(137~260)	152(116~223)	160(124~231)
Bleeding amount(ml)	162 (50~550)	167(50~555)	205 (50~750)	210(58~755)
Tumor size(cm)	2.2	2.3	2.8	2.5
The length of parametrium(cm)	2.8±0.5	2.8±0.5	3.0±0.5	3.1±0.5
The length of vaginal removal(cm)	3.1±0.5	3.0±0.5	3.4±0.5	3.3±0.5
Number of lymph node	16.3±5.2	17.1±3.9	18.3±4.2	18.1±4.0
The urine tube keeping(h)	7.5±2.0	8.5±2.0	15.0±3.5	14.0±3.9

Note:SCC:squamous cell carcinoma.

2.2 术后膀胱及直肠功能比较

术后膀胱功能方面 A 组与 C 组,B 组与 D 组相比,A 组与 B 组拔除尿管时间和排气时间分别短于 C 组与 D 组,10d 后残余尿量 NRSH 组低于 CRH 组,经检验差异均具有统计学意义($P<0.05$);A 组与 B 组之间比较术后排尿时间、遗尿症、排尿困难、尿滞留、失禁、自主满意评分 P 值分别为 0.675、0.893、0.724、0.520、0.479、0.325,P 均>0.05,差异无统计学意义。A 组与 C 组之间术后排尿时间、自主满意评分 $P<0.0001$,遗尿症、排尿困难、尿滞留、自主满意评分 P 值分别为 0.0001、0.003、0.0004、0.006,P 均<0.05,差异有统计学意义。B 组与 D 组之间术后排尿时间、自主满意评分 $P<0.0001$,遗尿症、排尿困难、尿滞留、自主满意评分 P 值分别为 0.0001、0.003、0.0004、0.006,均<0.05,差异有统计学意义。C 组与 D 组之间比较术后排尿时间、遗尿症、排尿困难、尿滞留、自主满意评分 P 值分别为 0.643、0.752、0.722、0.543、0.702、0.486,差异无统计学意义(Table 2)。

Table 2 The bladder function and operation effect of 4 groups

Groups	N	Postoperative micturition time (d)	Nocturia	Dysuria	Urinary retention	Uroclepsia	Independent satisfaction score
NSRH A	22	7.0±1.5	2	1	0	0	4.5±0.8
NSRH B	23	20.5±3.0	2	1	0	0	4.4±0.8
CRH C	28	7.0±1.5	14	12	9	6	1.9±0.6
CRH D	27	20.5±3.0	14	12	8	6	2.1±0.5

2.3 4 组患者术前及术后血清 FSH、LH、E_2 水平的比较

各组患者术前血清 FSH、LH、E_2 水平比较,差异无统计学意义($P>0.05$)。术后 6 个月测定 FSH、LH、E_2 水平,差异亦均无统计学意义($P>0.05$)(Table 3)。

Table 3 The ovarian secretion 6 months postoperation

Groups	N	FSH(U/L)	LH(U/L)	E_2(ng/L)
A	23	8.14±2.92	7.24±2.51	73.04±17.41
B	22	7.64±2.96	6. 45±2.64	74.12±15.64
C	27	7.84±2.92	6.57±2.64	74.38±15.12
D	28	7.46±3.02	6.70±2.70	74.53±15.30

3 讨 论

3.1 早期宫颈癌患者保留自主神经平面的可行性及实际应用

研究表明,NSRH 手术不仅能够取得与 CRH 一样的手术效果,并且能够长期有效降低广泛性子宫切除手术术后的并发症。在本文中,我们结果证实了在临床中 NSRH 术中手术时间无明显延长,术后留置尿管的时间明显缩短,膀胱残余尿量明显减少且不影响患者预后。本文中采用的是开腹 NSRH 手术,目前很多研究已经证实了腹腔镜 NSRH 手术的可行性[5,6],并且较开腹 NSRH 术后创伤小,有利于患者术后恢复,由此可见,NSRH 手术具有很大的研究前景。虽然目前对于保留自主神经平面手术是否对手术的根治性造成影响一直存在争议,但目前没有研究表明早期宫颈癌患者会转移至主韧带的自主神经和神经浸润。

3.2 早期宫颈癌患者保留卵巢的可行性及实际应用

目前宫颈癌在年轻女性中的发病率呈现增长的趋势,因此为了提高患者术后的生活质量,保留卵巢是非常必要的。同时考虑到放疗会使卵巢衰竭和术后放疗的不确定性,因此卵巢保留并移位显得更有必要。另有研究表明,保留卵巢并不会促进宫颈癌扩散,宫颈癌也极少发生卵巢转移,为保留卵巢也提供了事实依据[7,8]。在本研究中,B、D 组术后 6 个内分泌功能得以保留,A 组与 B 组相比,C 组与 D 组相比差异无统计学意义($P>0.05$)。

总而言之,本文证实了对于早期宫颈癌患者尤其是年轻患者,术中运用保留自主神经平面和保留卵巢相结合技术是安全可行的,并且术后并发发生率低。首先,自主神经平面的完整保留能大大提高患者术后的膀胱功能、直肠功能;其次,在实际操作过程中,如果能充分实现卵巢移位使卵巢血供不受影响,即便是术后进行放射治疗也不会影响卵巢的内分泌功能。实现保留自主神经平面和保留卵巢相结合的操作技术具有非常高的临床价值,能够大大提高患者术后的生活质量,值得在临床上进行推广。

参考文献:

[1] Raspagliesi F,Ditto A,Fontanelli R,et al. Type Ⅱ versus type Ⅲ nerve-sparing radical hysterectomy:comparison of lower urinary tract dysfunctions[J]. Gynecol Oncol,2006,102:256-262.

[2] Bloemers MCWM,Portelanee L,Legler C,et al. Preservation of ovarian function by ovarian transposition prior to concurrent chemotherapy and pelvic radiation for cervical cancer. A case report and review of the literature [J].Eur J Gynecol Oncol,2010,31(2):194-197.

[3] Querleu D,Morrow CP. Classification of radical hysterectomy[J]. Lancet Oncol,2008,9:297-303.

[4] Li B,Li W,Sun YC,et al.Nerve plane-sparing radical hysterectomy:a simplified technique of nerve-sparing radical hysterectomy for invasive cervical cancer [J]. Chin Med J,2011,124(12):1807-1812.

[5] Kavallaris A,Hornemann A,Chalvatzas N,et al.Laparoscopic nerve-sparing radical hysterectomy:description of the technique and patients' outcome [J].Gynecol Oncol,2010,19(2):198-201.

[6] Liang Z,Chen Y,Xu HC,et al.Laparoscopic nerve-sparing radical hysterectomy with fascia space dissection technique for cervical cancer:description of technique and outcomes[J].Gynecol Oncol,2010,19(2):202-207.

[7] Lv J,Liu ZP,Ren ML.Evaluation of transposed ovarian function in young women with cervical cancer[J].Journal of Southeast University (Medical Science Edition),2010,29(4):434-439.[吕娟,刘志鹏,任慕兰.年轻宫颈癌患者腹腔内卵巢移位术后卵巢功能的评价[J].东南大学学报:医学版,2010,29(4):434-439.]

[8] Chen RL,Chen P. Keep the ovarian function for young patients with early stage cervical cancer [J]. Journal of Hainan Medical College,2009,15(12):1573-1575.[陈瑞莲,陈萍.年轻宫颈癌患者保留卵巢功能临床分析[J].海南医学院学报,2009,15(12):1573-1575.]