13 例腮腺腺淋巴瘤 CT 影像分析

Study of CT Manifestations of 13 Cases with Parotid Adenolymphomas

YU Xue-qing

俞雪庆

(杭州市余杭区第二人民医院,浙江 杭州 311121)

摘　要:[目的] 探讨腮腺腺淋巴瘤的 CT 表现。[方法] 分析 13 例经手术及病理证实的腮腺腺淋巴瘤的影像资料。[结果] 单侧 11 例,其中 1 例有 2 个病灶,双侧多发 2 例。左侧 7 例,右侧 4 例。12 个病灶位于浅叶,1 例单侧 2 个病灶,深浅各一。双侧有 2 例,1 例位于双侧浅叶,1 例左侧深叶右侧浅叶。有液化坏死的有 5 例,7 例无坏死病灶。血供一般较丰富,呈中度至明显强化。[结论] CT 对于腺淋巴瘤的定性诊断具有很大价值。

主题词:腺淋巴瘤;腮腺;CT

中图分类号:R73　　**文献标识码**:B

文章编号:1671-170X(2016)06-0515-03

doi:10.11735/j.issn.1671-170X.2016.06.B016

腮腺腺淋巴瘤属于腮腺的良性肿瘤,又称 Warthin 瘤、淋巴乳头状囊腺瘤。腺淋巴瘤大部分发生在腮腺,极少数发生在颌下腺;其发生原因认为与吸烟、EB 病毒感染有关[1,2]。约占所有上皮性涎腺肿瘤的 15%[3]。近年来该病发病率有上升趋势,但术前影像学诊断较为困难[4]。本文分析 13 例经手术病理证实的腮腺腺淋巴瘤多层螺旋 CT 的影像学特征,探讨 CT 对于腮腺腺淋巴瘤诊断的准确性及临床应用前景。

1　资料与方法

1.1　一般资料

收集 2010~2015 年经手术病理证实的腮腺腺淋巴瘤患者 13 例,其中男性 12 例,女性 1 例,年龄 48~83 岁,平均 63.2 岁,均行 CT 平扫与增强扫描。

1.2　方　法

采用西门子 Emotion 16 排螺旋 CT,采用连续容积扫描模式,增强采用高压注射器经肘前静脉注入 80ml 碘海醇(30g 碘),注射速率为 3ml/s。增强扫描采用经验法,动脉期延迟 25 秒,门脉期延迟 20 秒。扫描范围从口咽部到会厌部。从头侧向足侧扫描,先行平扫,参数不变进行增强扫描,平扫和增强的位置、层厚、视野完全一致。条件:130kV,90mA,Ti 0.8s,层厚 3mm,螺距 1。

2　结　果

13 例腮腺腺淋巴瘤患者,共发现 16 个病灶。单侧 11 例,其中 1 例有 2 个病灶,双侧多发 2 例,两侧各 1 例。左侧 7 例,右侧 4 例。其中 12 个病灶位于浅叶,1 例单侧 2 个病灶,深浅病灶各一。双侧有 2 例,1 例位于双侧浅叶,1 例左侧位于深叶,右侧位于浅叶。有液化坏死的 5 例,7 例无坏死,坏死率占 38%。10 例病灶呈边界清楚的类圆形稍高密度结节灶,最大的一个病灶3.5cm×3.8cm,最小的病灶约 1cm。3 例病灶呈边界模糊结节影合并周围淋巴结慢性炎症。增强扫描病灶中度至明显强化,CT 值平均上升(47.5±23.5)Hu 左右。

3　讨　论

腮腺腺淋巴瘤在腮腺良性肿瘤中,仅次于腮腺混合瘤,有文献报道腮腺腺淋巴瘤老年男性多见,性别比差别较大,发病年龄一般大于 40 岁,以 50~70 岁多见[5]。本组收集的病例,均大于 40 岁,男性占 12 例,符合文献报道。其中有吸烟史的 7 例,占 58%,据文献报道[6],腺淋巴瘤的发生与吸烟诱发有关,焦油中含有苯并比、砷等有害物质,长期刺激涎腺组织,导致组织导管上皮增殖,发生癌变,并推测刺激物通过口腔或口腔黏膜经淋巴引流到腮腺淋巴结中的迷走组织中,这可以解释病变发生异位于淋巴结的涎腺组织。大多数患者表现为生长缓慢的耳垂下方无痛性肿块,触诊肿块呈圆形或类圆形,可单发或多发,表面光滑,质地软,边界清楚,可活动,与皮肤无粘连,易继发感染,常有消长史。

3.1　腮腺腺淋巴瘤的病理特点

病灶一般发生在腮腺浅叶,肉眼肿块呈类圆形或椭圆形,肿瘤周围可见菲薄的、完整或不完整的纤维包膜,质软,边界清,切面肿块为实性或囊实性,灰红或暗红,囊腔内有黏液。镜下见肿瘤由上皮及淋巴样组织两种成分组成,上皮组织排列成大小不等、形状不一的腺管或囊腔,有的呈乳头状生长突向腔内。腺管间有数量不等的淋巴样组织,其中有浆细胞、巨噬细胞、嗜酸性细胞及中性粒细胞。有的肿瘤淋巴样组织极为丰富,伴有淋巴滤泡形成,易囊变,尤其是直径>2cm 病灶。

3.2　腮腺腺淋巴瘤的影像学表现

腮腺良性肿瘤一般发生于浅叶,腮腺腺淋巴瘤属于良性肿瘤,病灶一般位于腮腺浅叶后下部,与下颌后下静脉为界,后方者居多[7,8]。本组 12 例位于浅叶,其中有 2 例多发病灶有 1 例病灶位于深叶,符合腮腺腺淋巴瘤良性肿瘤特点。多发病

通讯作者:俞雪庆,副主任医师,学士;杭州市余杭区第二人民医院放射科,浙江省杭州市余杭区余杭镇安乐路 80 号(311121);E-mail:19yxqing67@163.com

收稿日期:2016-01-09;**修回日期**:2016-03-20

灶,可单侧多发也可双侧多发,是其特点之一,一般腮腺后下极病灶较大,而其他病灶均较小,CT 观察时要尽量避免同侧和对侧小病灶的遗漏,本组有 1 例单侧 2 个病灶,2 例有双侧多发病灶(Figure 1、2)。多发病灶与术后复发存在一定的相关性,推测很小的多发病灶没有切除有关。腮腺腺淋巴瘤病灶一般边界清楚、光滑,如果继发感染,病灶边缘模糊,此时要与恶性肿瘤鉴别, 如果有消长史可有助于诊断。本组 2 例病灶边缘模糊,手术结果证实继发感染所致。腮腺腺淋巴瘤平扫多表现为均匀等或稍高密度, 囊变区为低密度,囊变区不规则,病灶较大的密度不均匀。病灶血供一般较丰富, 呈中度至明显强化,本组案例 CT 值平均上升 (47.5±23.5)Hu 左右,静脉期 CT 值无明显下降,无延迟强化特点,呈快进快退特点,包绕血管或贴边血管征为其特征[9],本组有此特征的 5 例。较大的肿瘤易发生囊变,主要是因为该肿瘤组织发生被认为来源于腮腺淋巴结内残存的异位涎腺组织、上皮和淋巴样组织,而且许多淋巴细胞密集成大小不等的团块,或形成具有生发中心的淋巴滤泡,而发生囊变,本组囊变 4 例,囊变率为 31%(Figure 3)。

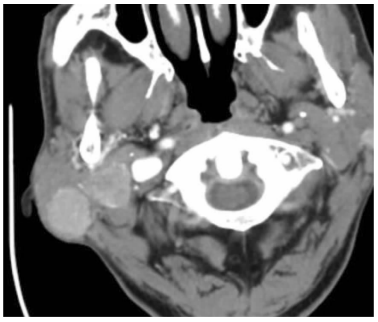

Figure 1 Two circular nodules with enhanced inequality in the right side

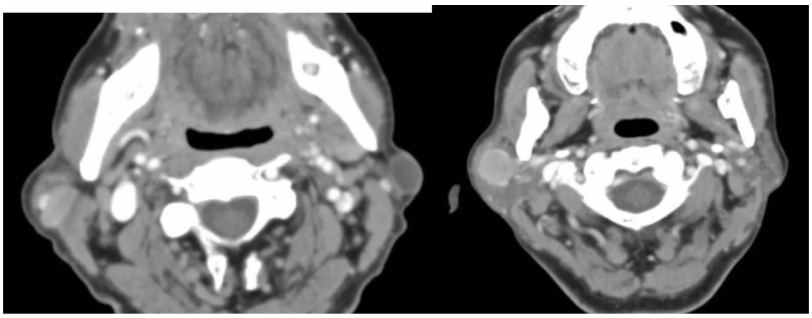

Figure 2 Moderate enhanced nodules in the right side with clear boundary(annular enhanced nodules in the left side)

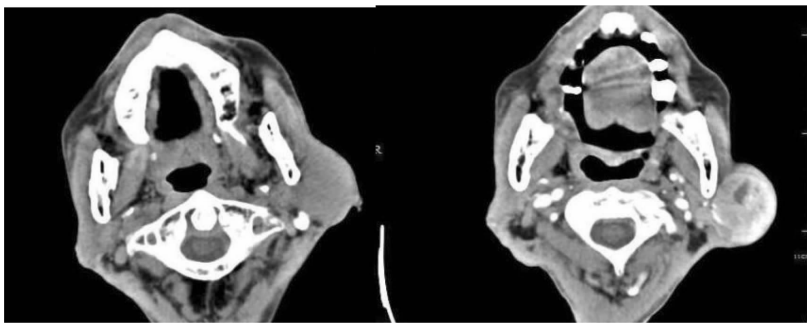

Figure 3 Tumor in the left parotid with slightly high density showed obvious enhancement and necrosis

3.3 鉴别诊断

腮腺腺淋巴瘤应与多形性腺瘤、腮腺恶性肿瘤等鉴别。多形性腺瘤是腮腺最常见的良性肿瘤,多见于 40 岁左右女性,常为单发,表面光滑或呈结节状,质地较硬,肿块亦较腺淋巴瘤大, 一般直径 3~5cm;而腺淋巴瘤以 50 岁以上男性多见, 平均发病年龄较多形性腺瘤大, 并可双侧发病,多位于腮腺浅叶下极,质地较软,增强扫描早期强化更明显。多形性腺瘤增强后密度不均,有模糊片状或多发小圆形低密度区,大的肿瘤更为明显,在增强早期,肿物的边缘可清楚或不清楚,晚期可有廓清迟缓,延迟强化,使轮廓更为清晰[10],对于临床怀疑腮腺腺淋巴瘤或多形性腺瘤患者,可以直接延迟增强扫描,这样可以显示病灶位置及内部结构,减少辐射剂量,达到诊断目的。腮腺恶性肿瘤少见,肿块内容易出血,形态不规则,边界不清,呈浸润性生长,活动性差,多易侵犯周围组织,常伴颈部淋巴结转移[11]。

腮腺腺淋巴瘤具有单发结节边界清楚,继发感染时一般具有消长史特点,可单发、多发、双侧发病,及快进快出的强化特征,病灶较大时可发生囊变,位置一般位于后下象限等特点, 结合具有与吸烟、EB 病毒感染相关性等,CT 对于腺淋巴瘤的定性诊断具有很大价值。

参考文献:

[1] Lamelas J,Terry JH,Alfonso AE. Narthin's tumor:multicentricity and increasing incidence in women[J]. An J Sury,1987,154:347-350.

[2] Wang DZ,Deng XF,Tan XX,et al. Application of polymerase chain reaction for detection of EB virus in parotid

gland lymphoma[J]. China Journal of Stomatology,1997,17(2):131-132.[王大志,邓香富,谭学新,等. 应用聚公酶链反应技术检测腮腺淋巴瘤中 EB 病毒整合[J]. 华西口腔医学杂志,1997,17(2):131-132.]

[3] Stephen S,Sernberg,Hui YZ. Surgical pathology[M]. Third Version. Beijing:Peking University Medical Press,2003. 861-862.[Stephen S,Sernberg,回允中.外科病理学[M].第三版.北京:北京大学医学出版社,2003.861-862.]

[4] Chulam TC,Francisco AL,Filho JG,et al. Warthin's tumour of the parotid gland:our experience[J]. Acta Otorhinolaryngol Ital,2013,33(6):393-397.

[5] Hatch RL,Shah S. Warthin tumor:a common,benign tumor presenting as a highly suspicious mass[J]. J Am Board Fam Med,2005,18:320-322.

[6] Yu GY,Liu XB,Li ZL. Cigarette smoking and occurrence of Warthin [J]. Chinese Journal of Stomatology,1995,30(4):195-197. [俞光岩,柳晓冰,李自力. 吸烟与腮腺沃辛瘤的发病[J]. 中华口腔医学杂志,1995,30(4):195-197.]

[7] Dong Y,Lei GW,Wang SW,et al. Diagnostic value of CT perfusion imaging for parotid neoplasms [J]. Dentomaxillofac,Radiol,2014,43(1):20130237.

[8] Nicolai G,Ventucci E,AntonucciP,et al. Bilateral and multifocal Warthin's tumor of parotid gland:two case reports and review of literature [J]. Oral Implantol (Rome),2014, 7(1):25-31.

[9] Kuang PD,Zhang MM,Shao GL,et al. CT manifestations of parotid adenolymphomas[J]. Chinese Journal of Radiology,2009,12(43):1324-1326.[邝平定,张敏鸣,邵国良,等. 腮腺腺淋巴瘤的 CT 表现[J].中华放射学杂志,2009,12(43):1324-1326.]

[10] Singh AP, Tandon A,Chowdhary A,et al. Adenolymphoma:a probing entity:case report and review[J]. J Nat Sci Biol Med,2013,4(2):492-496.

[11] Jin GQ,Su DK,Xie D,et al. Distinguishing benign from malignant parotid gland tumours:low-dose multi-phasic CT protocol with 5-minute delay[J]. Eur Radiol,2011,21(8):1692-1698.

《肿瘤学杂志》编辑部关于启用稿件远程处理系统的通知

本刊已启用稿件远程处理系统,该系统包括作者在线投稿/查询、主编办公、专家审稿、编辑办公等功能,通过网上投稿、网上查稿、网上审稿,实现作者、编辑、审稿专家的一体化在线协作处理,从而构建一个协作化、网络化、角色化的编辑稿件业务处理平台。对于广大作者而言,该系统最大的优点是支持在线投稿,方便作者及时了解稿件处理进程,缩短稿件处理时滞。

使用过程中具体注意事项如下:

(1)第 1 次使用本系统投稿的作者,必须先注册,才能投稿。注册时各项信息请填写完整。作者自己设定用户名和密码,该用户名密码长期有效。

(2)已注册过的作者,请不要重复注册,否则将导致查询稿件信息不完整。如果遗忘密码,可以致电编辑部查询。

(3)作者投稿请点击"作者登录",登录后按照提示操作即可。投稿成功后,系统自动发送回执邮件,作者投稿后请随时关注邮箱提示,也可随时点击"作者登录",获知该稿件的审理情况、处理进展、审稿意见等。

(4)网上投稿成功 1 周内,请将以下文件邮寄至编辑部:①单位介绍信;②作者投稿无学术不端行为承诺书(本处理系统中下载后填写);③文章若属于基金项目资助,附上基金项目批文的复印件。编辑部收到上述文件后,稿件将进入审稿程序。

稿件远程处理系统启用后,我刊只接受网上投稿,不再接收电子邮件投稿和纸质稿。

《肿瘤学杂志》网址:http://www.chinaoncology.cn

如有任何问题,请与编辑部联系! 联系电话:0571-88122280。