前哨淋巴结示踪应用于宫颈癌的可行性和诊断盆腔淋巴结转移敏感性的 Meta 分析

卢　艳，覃小青，秦文艳，农秀红，姚德生
（广西医科大学附属肿瘤医院，广西 南宁 530021）

摘　要：［目的］系统评价前哨淋巴结（sentinel lymph node，SLN）技术应用于早期宫颈癌的可行性及对淋巴结转移诊断的临床价值。［方法］计算机检索 PubMed、Embase、Cochrane Library 以及万方等数据库，检索建库开始至 2018 年 10 月 2 日国内外关于 SLN 检测应用于早期宫颈癌的研究，通过 QUADAS-2（Quality Assessment of Diagnostic Accuracy Studies-2）对文献进行质量评估，用 Stata12.0 软件对数据进行统计学分析，分析这些研究诊断淋巴结转移的敏感性。［结果］共纳入 36 个研究（3853 例患者），总的敏感性为 0.91（95%CI：0.88~0.93），I^2=16.73%（95%CI：0~51.39%），汇总受试者曲线的 ROC=0.99（0.98~1.00）。合并后的总检出率为 97.10%（95%CI：96.50%~97.80%），异质性检验 I^2=90.80%（P=0.000），合并后的双侧 SLN 检出率为 69.20%（95%CI：62.80%~75.50%），异质性检验 I^2=95.70%（P=0.000），异质性较高，需要进行亚组分析。［结论］SLN 示踪技术应用于宫颈癌具有可行性，对于诊断宫颈癌淋巴结转移敏感性高，病理超分期对淋巴结转移诊断的优势还需更大样本量的结果来验证，示踪剂的选择、肿瘤的大小是双侧检出率的主要影响因素。

关键词：宫颈癌；前哨淋巴结示踪；淋巴结转移；敏感性；Meta 分析
中图分类号：R737.33　　**文献标识码：**A　　**文章编号：**1004-0242（2020）01-0070-11
doi：10.11735/j.issn.1004-0242.2020.01.A010

Sentinel Lymph Node Mapping in Diagnosis of Pelvic Lymph Node Metastasis of Cervical Cancer：A Meta Analysis

LU Yan，QIN Xiao-qing，QIN Wen-yan，NONG Xiu-hong，YAO De-sheng
（Affiliated Tumor Hospital of Guangxi Medical University，Nanning 530021，China）

Abstract：［Purpose］To systematically evaluate the feasibility of sentinel lymph node(SLN) detection in the diagnosis of lymph node metastasis of cervical cancer. ［Methods］The databases PubMed，Embase，Cochrane Library，and Wanfang were searched to retrieve studies on the application of SLN detection in diagnosis of lymph node metastasis in cervical cancer from incept to October 2018. The quality of the literature was evaluated by QUADAS-2 (Quality Assessment of Diagnostic Accuracy Studies-2)，and the data were analyzed using Stata12.0 software. ［Results］A total of 36 studies involving 3853 patients were included. The total sensitivity was 0.91(95%CI：0.88~0.93)，I^2=16.73%(95%CI：0~51.39%)，and the area under the ROC curve(AUC) was 0.99(0.98~1.00). The combined detection rate was 97.10%(95%CI：96.50%~97.80%)，heterogeneity I^2=90.8%(P=0.000)，and the combined bilateral SLN detection rate was 69.20%(95%CI：62.80%~75.50%)，I^2=95.70% (P=0.000)，with high heterogeneity，and subgroup analysis was required. ［Conclusion］SLN technology is feasible for cervical cancer，it has high sensitivity for diagnosing lymph node metastasis. The advantages of pathologic ultrastaging for diagnosis of lymph node metastasis need to be verified by a larger sample size. The choice of tracer and the size of the tumor are the main influencing factors of the bilateral detection rate.

Key words：cervical cancer；sentinel lymph node mapping；lymph node metastasis，sensitivity；Meta analysis

淋巴结转移是影响宫颈癌患者预后的独立危险因素，2018 年国际妇产科联盟（International Federation of Gynecology and Obstetrics，FIGO）已将淋巴结状态纳入分期 [1]，2014 年开始 NCCN（The US National Comprehensive Cancer Network）推荐早期宫颈

收稿日期：2019-04-19；修回日期：2019-06-24
基金项目：广西重点研发计划（桂科 AB17292092）；广西医疗卫生适宜技术研究与开发项目（S2017100）
通信作者：姚德生，E-mail：yaodeson@163.com

癌进行 SLN 示踪术，相对于系统的淋巴结清扫，针对性地对 SLN 进行示踪、切除，能有效减少淋巴囊肿、下肢淋巴水肿、血管损伤等手术并发症，在妇科肿瘤中，尽管 SLN 切除术在外阴癌的手术治疗中已经确定了地位，但是在宫颈癌和子宫内膜癌中，SLN 示踪术还需要进一步深入的研究[2,3]，如检测的准确率、假阴性率如何、阴性预测值是否可靠、如何提高微转移检出率等等。本研究的目的在于系统评价 SLN 技术对于诊断宫颈癌淋巴结转移的敏感性、特异性、准确性，评价其临床价值。

1 资料与方法

1.1 检索策略

计算机检索了 PubMed、Embase、Cochrane Library 以及万方等数据库，检索时间为建库开始至 2018 年 10 月 2 日，研究对象为进行了 SLN 示踪的宫颈癌(FIGO ⅠA~ⅡB 期)的患者。英文检索词为：cervical cancer，sentinel lymph node，ultrastaging，pelvic lymph node；中文检索词为：宫颈癌、前哨淋巴结、超分期、盆腔淋巴结，使用 NoteExpress 的数据库手动筛选重复的文章。文献检索流程如图 1(Figure 1)所示。

1.2 纳入标准和排除标准

纳入标准：①正式刊物发表，语言为中、英文；②FIGO 分期ⅠA~ⅡB 期的患者［其中ⅠA1 期为合并淋巴脉管间隙浸润（lymph vascular space invasion，LVSI）］；③临床及影像学检查无盆腔淋巴结转移、腹主动脉旁淋巴结转移及远处转移的；③提供准确性、敏感性、病理超分期或者原始数据；④样本含量≥30 例(经历过了学习曲线)；⑤实验方法为蓝染料、核素示踪法或吲哚菁绿（indocyanine green，ICG）。排除标准：①重复发表的相关文献；②无法提取有效数据的文献；③仅有摘要无全文的文献；④合并其他肿瘤的宫颈癌患者。

1.3 数据提取及质量评价

由两名评价者分别独立筛选文献、提取数据并核对，不一致时通过讨论解决。提取的数据主要包括：第一作者，发表年份、样本量、FIGO 分期、检出率、双侧检出率、示踪剂、病理学方法、真阳性病例数(true positive，TP)、真阴性病例数(true negative，TN)、假阴性病例数(false negative，FN)等。

质量评价采用诊断性试验 QUADAS-2 量表评分，分为 4 个方面：①患者选择；②待评价试验；③金标准；④病例流程和进展情况。这些标准可以分为“是”、“否”或“未报告”来表示，操作通过 Revman5.3 进行。

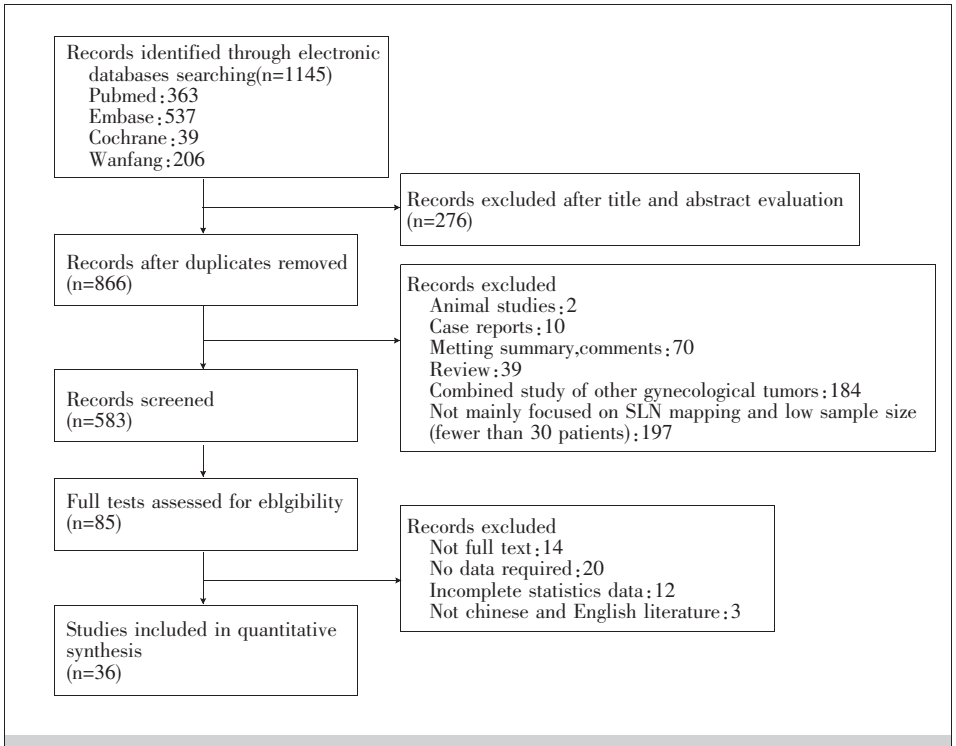

Figure 1 Flow diagram of the study

1.4 统计学处理

每个研究的敏感性通过四格表真阳性、真阴性、假阳性和假阴性来计算。根据定义，不存在假阳性结果，因此特异性和阳性预测值始终为 1.0。通过 Stata12.0 软件进行计算，通过森林图探讨敏感性的异质性。

2 结 果

2.1 文献检索情况及文献特征

关于 SLN 技术应用于早期宫颈癌患者的文献共有 1145 篇，经过筛查，最

终 36 篇符合纳入标准，其中英文文献 34 篇，中文文献 2 篇，共纳入患者 3853 例，见表 1(Table 1)。

2.2 文献质量评价情况

质量评价采用诊断性试验 QUADAS-2 进行，文献质量较好，如图 2(Figure 2)所示。

2.3 SLN 总检出率

36 项研究[1-36](3853 例患者)中均进行了 SLN 技术，所有的研究都报道了总检出率。“至少检出 1 枚 SLN”、“双侧检出 SLN”的检出率分别为 97.10%、69.20%。总体 SLN 检出率相关的森林图如图 3(Figure 3)。合并后的总检出率为 97.10%(95%CI：96.50%~97.80%)，异质性I^2=90.80%(P=0.000)，异质性低。合并后的总 SLN 检出率的漏斗图如图 4(Figure 4)，有发表偏倚。

2.4 SLN 双侧检出率

共有 30 项研究报道了双侧检出率，图 5(Figure 5)的森林图显示了合并后的双侧 SLN 检出率为 69.20%，(95%CI：62.80%~75.50%)，异质性检验 I^2=95.7% (P=0.000)，异质性较高，需要做亚组分析。漏斗图如图 6(Figure 6)有发表偏倚。

2.5 敏感性

36 项研究[1-36]合并后的敏感性异质性较小 I^2=16.73%，(95%CI：0~51.39%)，合并敏感性为 0.91(95%CI：0.88~0.93)，森林图见图 7(Figure 7)，漏斗图如图 8(Figure 8)，发表偏倚较小。同时，汇总受试者工作特性曲线的 AUC=0.99(0.98~1.00)，见图 9(Figure 9)。

Table 1 Characteristics of the included studies

Literature	Year	Cases	Stage	Detection rate(%)	Tracer	Pathologic technique
Dargent D[4]	2000	35	ⅠA2~ⅠB2	71	Dye	HE
Sabine M[5]	2001	50	Ⅰ、Ⅱ	78	Dye+Tc	HE
Charles L[6]	2002	39	ⅠA1~ⅡA	85	Dye+Tc	HE，ultrastaging
Plante M[7]	2003	70	ⅠA1~ⅡA	93	Dye+Tc	HE，ultrastaging
Rob L[8]	2005	183	ⅠA2~ⅡA	80.00	Dye+Tc	HE，ultrastaging
Andrea B[9]	2005	50	ⅠA2~ⅡA	90	Dye	HE，ultrastaging
Roca I[10]	2005	40	ⅠA2~ⅡA	100	Dye+Tc	HE+IHC
Wydra D[11]	2006	100	ⅠB1~ⅡA	84	Dye+Tc	HE，ultrastaging
Yuan SH[12]	2007	81	ⅠB1~ⅡA	83.10	Dye	HE，IHC
Seok JS[13]	2007	89	ⅠA2~ⅡB	57.30	Dye	HE
Bats AS[14]	2008	77	ⅠA2~ⅡB	91.20	Dye+Tc	HE，ultrastaging
Fader N[15]	2008	38	ⅠA1~ⅡB	92.10	Dye+Tc	HE，IHC
Euscher ED[16]	2008	48	ⅠA~ⅠB2	100.00	–	HE，ultrastaging
Vladimir P[17]	2009	50	ⅠB~ⅡA	92	Dye	HE
Ogawa S[18]	2010	82	ⅠA~ⅡB	88.	Tc	HE
DIAz JP[19]	2010	81	ⅠA1~ⅡA	95	Dye+Tc	HE，ultrastaging
Darlin L[20]	2010	105	ⅠA1~ⅡA	90	Tc	HE，ultrastaging
Fabrice L[21]	2011	139	ⅠA1~ⅡA	97.80	Dye+Tc	HE，ultrastaging
Cormier B[22]	2011	122	ⅠA1~ⅡA	93	Dye+Tc	HE，ultrastaging
Roy M[23]	2011	211	ⅠA1~ⅡA	99.10	ISB 、Tc	HE，ultrastaging
Che′reau E[24]	2012	44	ⅠB2~ⅡB	80	–	HE，ultrastaging
Devaja O[25]	2012	86	ⅠA1~ⅡA	97.70	Dye+Tc	HE，ultrastaging
Cibula D[26]	2012	645	ⅠA~ⅡB	91.70	Dye+Tc	HE，ultrastaging
Lou HM[27]	2013	30	ⅠA2~ⅡA	93.30	Dye	HE，ultrastaging
Imboden S[28]	2015	58	ⅠA1~ⅠB2	88.00	ICG	HE，ultrastaging
Rena R[29]	2015	57	ⅠA2~ⅡA	84.20	Dye+Tc	HE，ultrastaging
Bats AS[30]	2015	139	ⅠA1~ⅡA	97.80	Dye+Tc	HE，ultrastaging
Wang X[31]	2015	96	ⅠA2~ⅠB1	100	Tc	HE，IHC
Beavis AL[32]	2016	30	ⅠA~ⅠB2	100	ICG	HE，ultrastaging
Buda A[33]	2016	144	1A2~1B1	53	Tc+ Dye、ICG	HE，ultrastaging
Salvo G[34]	2017	188	ⅠA1~ⅡA1	90	Tc+Dye、ICG	HE，ultrastaging
Martino GD[35]	2017	95	ⅠB1~ⅡB	95.80	ICG、Tc±Dye	HE，ultrastaging
Buda A[36]	2018	65	ⅠA~ⅠB1	96	ICG、Tc±Dye	HE，ultrastaging
Kim JH[37]	2018	103	ⅠA1~ⅡA	100	ICG	HE，ultrastaging
Soergel P[38]	2018	33	ⅠA1~ⅡB	100	ICG+Tc	HE
Dostálek L[39]	2018	350	pT1a~pT2	93	Dye+Tc	HE，ultrastaging

Note：“–”means not mentioned；ICG：indocyanine green；Dye：blue dye；Tc：Technetium；IHC：immunohistochemistry；ISB：isosulfan blue

2.5.1 常规病理的敏感性

纳入 11 项研究[1,2,7,9,10,12,14,15,24,28,35]对 SLN 的检测是进行了常规的 HE 染色，合并后的敏感性为 0.91(95%CI：0.84~0.95)。I^2=0(95%CI：0~92.20%)，异质性较低，森林图见图 10(Figure 10)。

2.5.2 病理超分期的敏感性

纳入的研究中有 25 项[6-9,11,14,16,19-26,28-30,32-37,39]进

Figure 2　Quality assessment

行了病理超分期的报道，合并后的敏感性为 0.91（95%CI：0.87~0.93）。I^2=29.00%（95%CI：0~63.87%），异质性不高，森林图见图 11（Figure 11）。

2.6　亚组分析

SLN 双侧检出率与示踪剂选择、肿瘤大小等有关(Table 2)。蓝染料合并后的总检出率为 87.00%（95% CI：83.00%~91.00%），双侧检出率为 66.50%(95%CI：60.60%~72.40%)，^{99}Tc 合并后的总检出率为 94.00%(95%CI：90.70%~97.20%)，双侧检出率为 75.00%（95% CI：61.10%~88.90%)，联合法（蓝染料+^{99}Tc）的总检出率为 99.00%(95%CI：98.40%~99.70%)，双侧检出率为 77.80%（95% CI：72.00%~83.60%)，吲哚菁绿（ICG）合并后的总检出率为 100.00%(95%CI：99.80%~100.00%)，双侧检出率为 89.50%(95%CI：81.30%~97.60%)，目前报道的示踪剂以 ICG 的总检出率和双侧检出率最高。肿瘤大小对检出率的影响，≤2cm 的肿瘤合并后总的检出率为 88.90%(95%CI：82.40%~95.50%)，双侧检出率为 76.90%(95%CI：69.20%~84.70%)；>2cm 的肿瘤合并后总检出率为 76.00%(95%CI：62.80%~89.20%)，双侧检出率为 61.00%，(95%CI：42.60%~79.30%)，肿瘤大小≤2cm 的有较高的总检出率和双侧检出率。

3　讨　论

在早期宫颈癌患者中进行 SLN 示踪术，是希望能用该技术替代系统的盆腔淋巴结清扫术，减少术中术后并发症，因此，SLN 诊断淋巴结转移的准确性尤其重要，SLN 的病理评价是保证试验安全性的关键前提，SLN 中每一个未被发现的转移病灶都可能导致未来的复发和患者死亡，这是由于其他盆腔淋巴结原位转移的阳性风险以及缺乏辅助放疗的适应证所致[40]。因此，对 SLN 标本进行准确的病理学检查

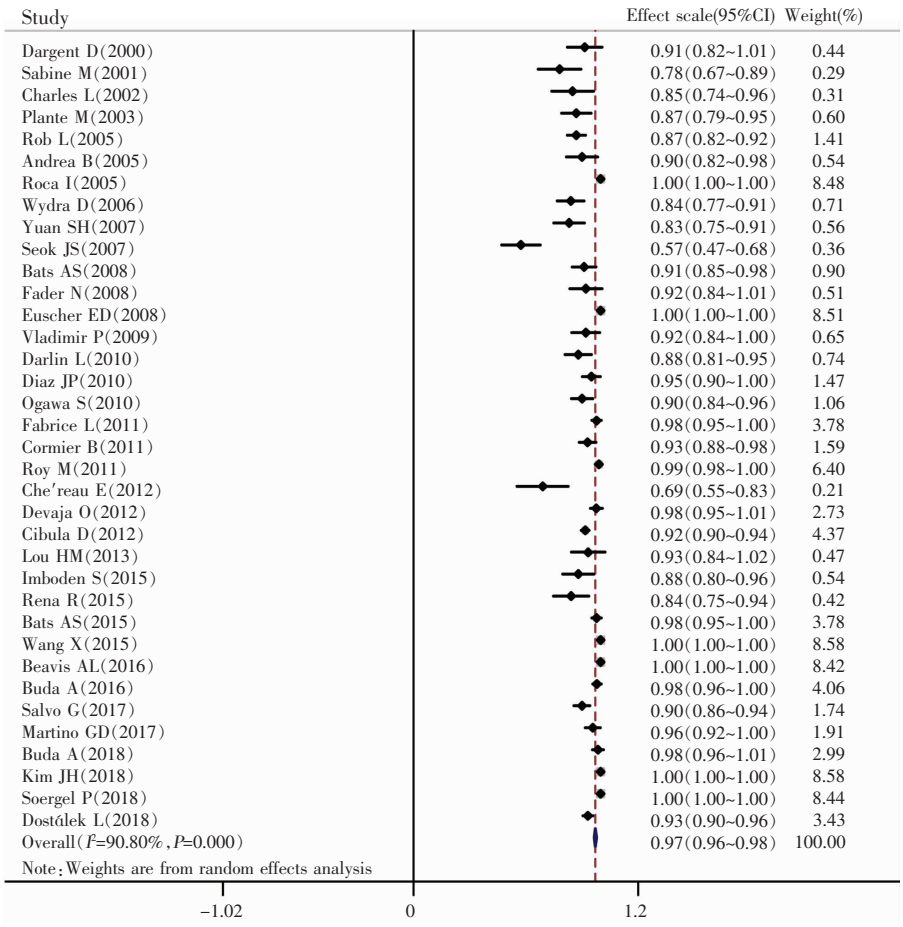

Figure 3 Forest plot of pooled overall SLN detection rate

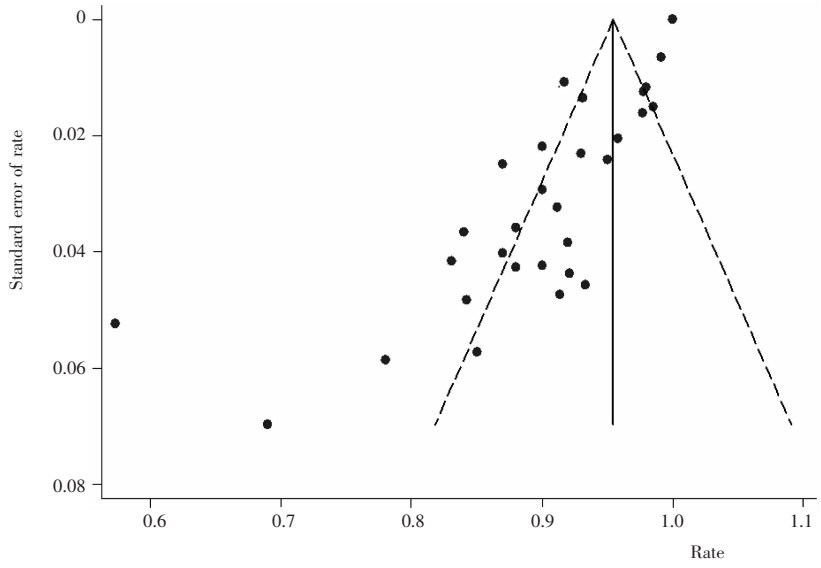

Figure 4 Funnel plot of pooled overall SLN detection rate

是极其关键的。尽管NCCN指南[41]推荐对宫颈癌患者进行PET-CT检查以发现有无远处转移,但是不管是敏感性还是特异性,相对于病理学检查而言还是低的,尤其是微转移的诊断[42-43]。病例的选择、示踪剂的选择、学习曲线、微转移的检出率等等均会影响其检出率。有10%~15%的患者存在微转移[44],这些微小转移病灶通过常规的HE染色的常规病理检测是无法检出的,但是可以通过病理超分期检测出来,连续切片超分期能检出常规病理忽略的<2mm的微转移灶(包括微小转移(micrometastasis ,MIC)和孤立肿瘤细胞簇(isolated tumor cells,ITC)),本研究纳入的36项研究有11项研究[4,5,10,12,13,15,17,18,27,31,38](624人)进行了HE的常规病理检查,另外25项[6-9,11,14,16,19-26,28-30,32-37,39](3229人)进行了病理超分期检测,仍存在66人的假阴性,合并后的敏感性结果分别为0.91(95%CI:0.84~0.95)和0.91(95%CI:0.87~0.93),无明显差别,考虑有以下的影响因素,首先是样本量的问题,早期宫颈癌淋巴结转移率不高,微转移发生概率大约为10%~15%,微转移的意义是发现微小转移病灶,本研究中纳

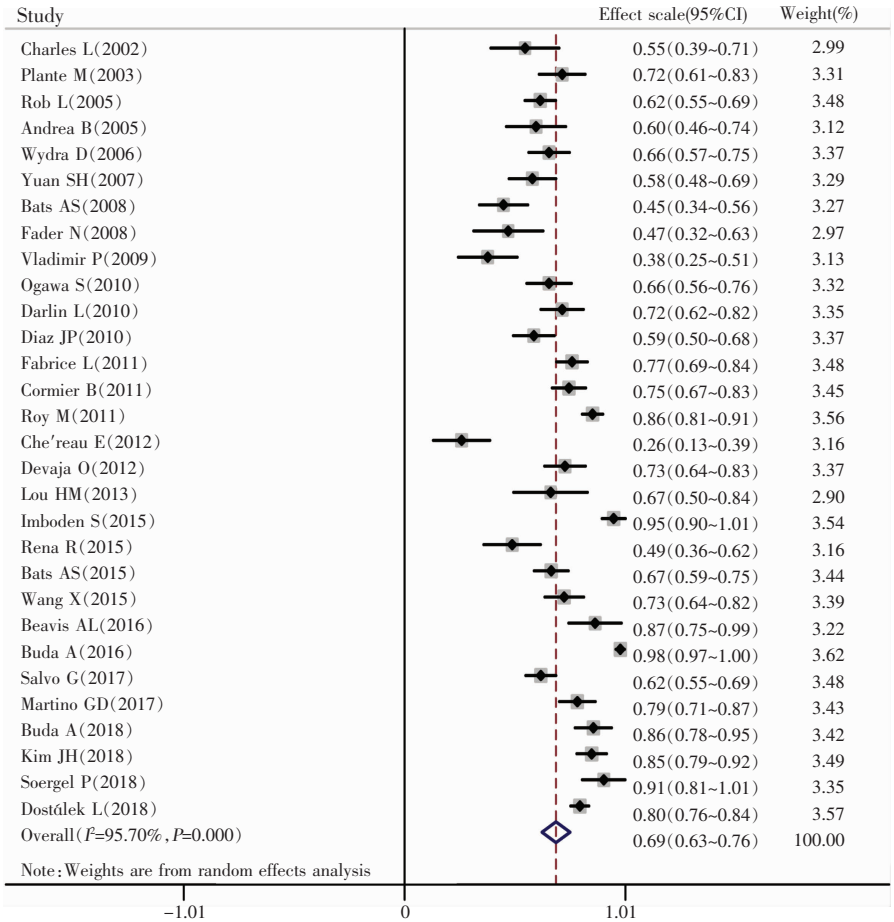

Figure 5　Forest plot of pooled bilateral SLN detection rate

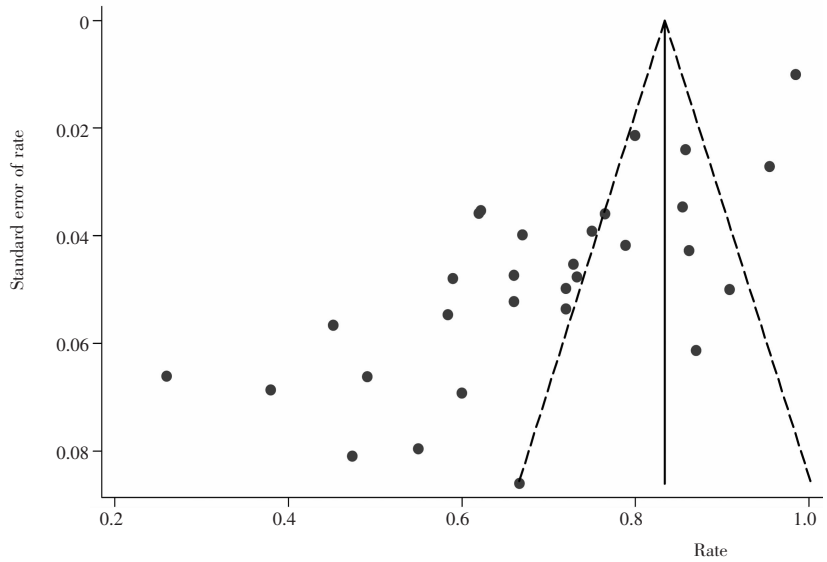

Figure 6　Funnel plot of pooled bilateral SLN detection rate

入的文献中超过 100 例的仅 9 项研究（2329 人）[8,20-23,26,33,34,39]，其次是纳入的病例有肿瘤较大的、分期偏晚的（ⅡB 期），这些因素均会影响 SLN 的检出率，尤其是双侧检出率，造成假阴性；另外，本研究中进行超分期的淋巴结切片方法并无统一的标准，对于间隔的厚度、连续切片的层数都有差异，也是影响结果的原因，因此，需要更多的多中心、大样本量的数据，统一的连续切片的标准才有可能进一步明确病理超分期的意义。另外，纳入本研究的文献中并未有单独的快速冰冻切片对 SLN 转移的敏感性数据，因此未能进行循证方面的数据研究，但 Bats 等[45]报道快速冰冻切片检测 SLN 转移的敏感性仅为 19%，即使是对较易诊断的宏转移（macro-metastasis，MAC），其敏感性也仅有 55.6%，但也有相反的报道，Martinez 等[46]的研究表明在肿瘤超过 2mm 的情况下快速冰冻切片的敏感性可以达到 100%。Papadia 等[47]的研究表明快速冰冻切片的敏感性可达 87.5%，考虑原因在于他们纳入相当一部分的肿瘤直径比较大的患者，MAC 的比重比较高。从快速冰冻切片的做法就

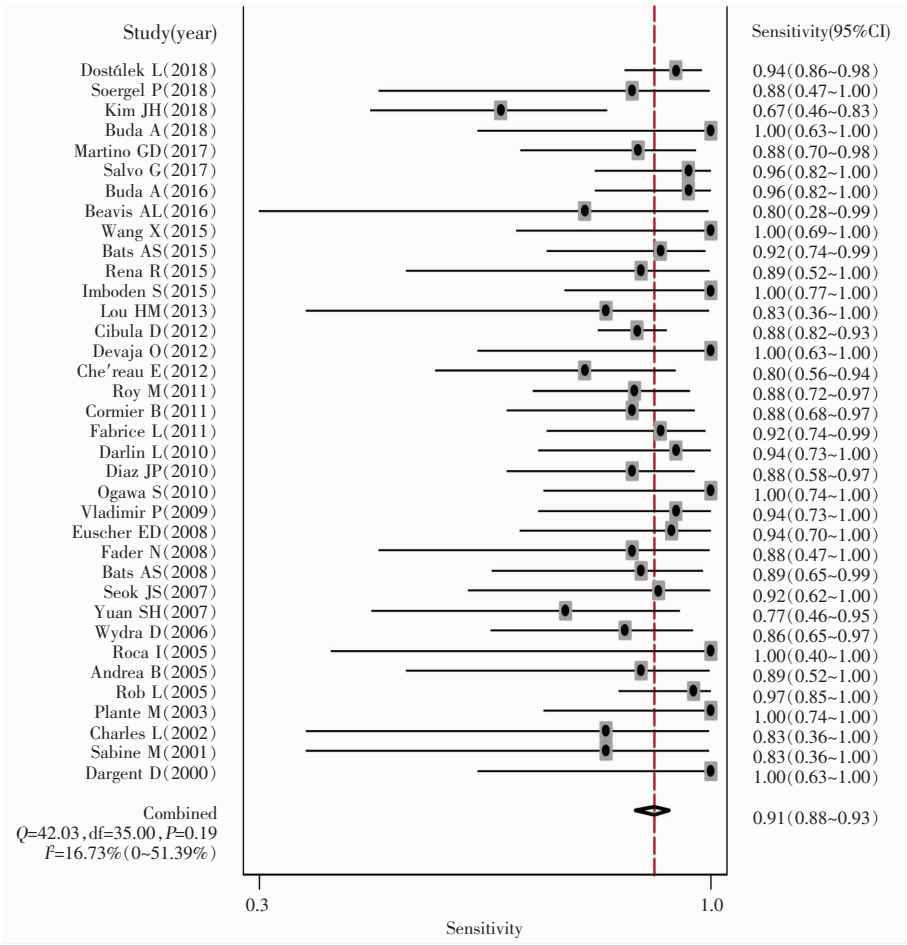

Figure 7　Forest plot of pooled SLN sensitivity

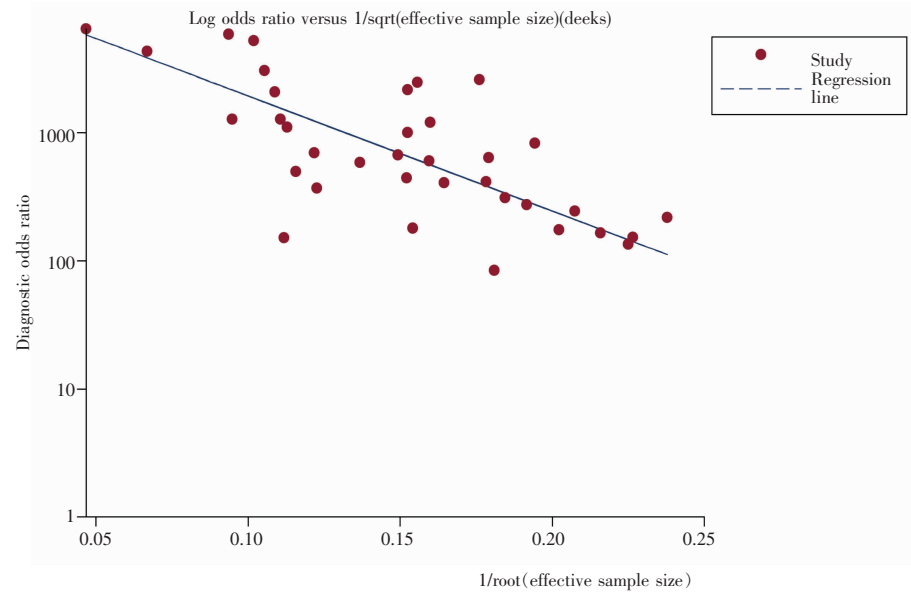

Figure 8　Funnel plot of pooled SLN sensitivity

能知道，SLN 进行快速冰冻检查是将 SLN 对半切开进行检测或者进行切片，切片的厚度是 2mm，超过了微转移病灶的大小，微转移很容易被忽略掉。因此，快速冰冻切片对于诊断微转移的敏感性是不高的。

目前的研究均提示 SLN 双侧检出率的重要性，它的优势在于能有效减少假阴性，提高淋巴结转移诊断的准确性，NCCN[41]也建议当一侧淋巴结未显影的情况下需要进行系统的淋巴结清扫，避免出现漏诊断的阳性淋巴结。本研究有 30 项研究报道了双侧检出率的情况，合并后的检测率为 69.20%(95%CI：62.80%~75.50%)，异质性检验 I^2=95.70%(P=0.000)，异质性较高，进行了亚组分析后发现影响双侧检出率的原因与示踪剂的选择、肿瘤大小、临床分期有关，蓝染料的双侧检出率仅 66.50%，联合法和 ICG 较高（分别为 77.80%、89.50%），肿瘤≤2cm 时双侧检出率较高(76.90% *vs* 61.00%)，但有 2 篇文献[34,39]报道的结果完全相反，认为大的肿瘤在调整示踪剂使用方法后并不影响检出率。Cibura 等[48]的研究认为对于保留生育功能的宫颈癌患者进行 SLN 示踪，最大的肿瘤径

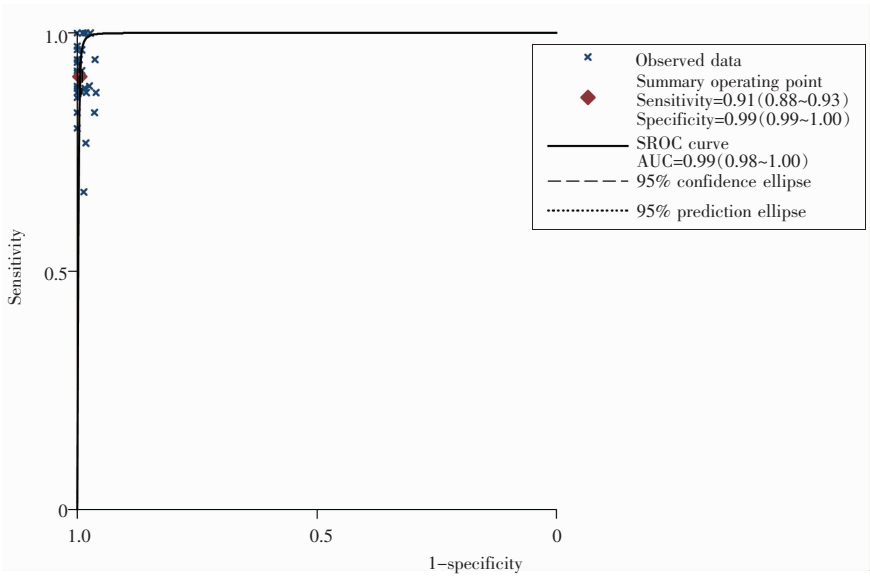

Figure 9　ROC curve of SLN sensitivity

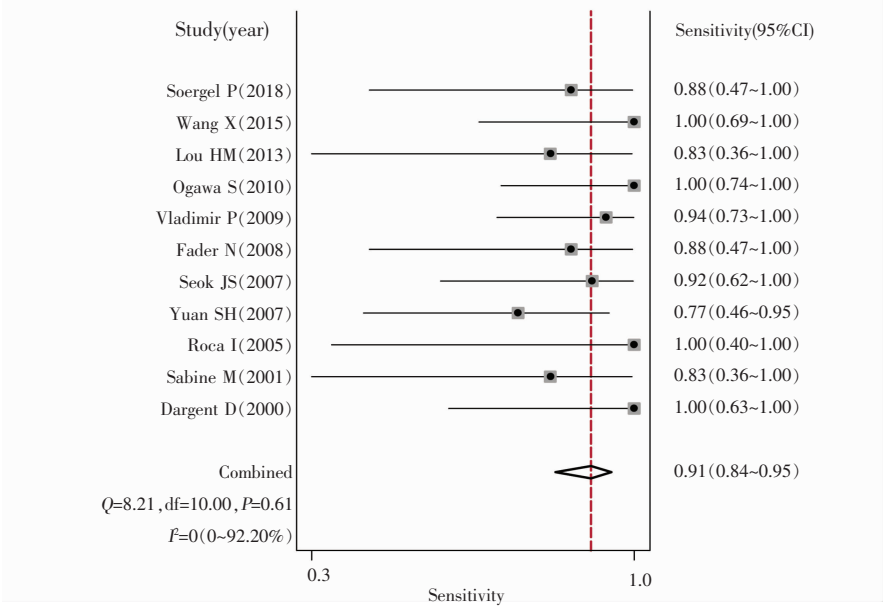

Figure 10　Forest plot of conventional pathological sensitivity

Table 2　Subgroup analysis results

Sub group		Total detection rate (%)(95%CI)	Bilateral detection rate (%)(95%CI)
Tracer	Blue dye	87.00(83.00~91.00)	66.50(60.60~72.40)
	^{99}Tc	94.00(90.70~97.20)	75.00(61.10~88.90)
	Blue dye+^{99}Tc	99.0.00(98.40~99.70)	77.80(72.00~83.60)
	ICG	100.00(99.80~100.00)	89.50(81.30~97.60)
Tumor size(cm)	≤2	88.90(82.40~95.50)	76.90(69.20~84.70)
	>2	76.00(62.80~89.20)	61.00(42.60~79.30)

线为 2cm，而不保留生育功能的患者最大肿瘤径线最大可达 4cm。本研究的研究结果认为：在肿瘤≤2cm，选择显影敏感性高的示踪剂进行淋巴结显影，双侧显影满意的情况下进行病理检查，诊断淋巴结转移更为安全可靠，为 SLN 切除替代系统的盆腔淋巴结清扫提供保障。

本研究的不足：首先，SLN 的检出率，尤其是双侧检出率对诊断准确性的影响较大，除了示踪剂的选择、示踪剂注射浓度、肿瘤大小、临床分期外，手术方式、是否进行了宫颈锥切、术前的新辅助化疗等因素均有可能对敏感性产生影响，但纳入的研究主要报道了示踪剂的选择、肿瘤大小的影响，其他因素报道的仅 1~2 篇，未能进行循证方面的分析。其次，理论上，对 SLN 和非前哨淋巴结（non-sentinel lymph node，nSLN）均进行超分期才能有效保证诊断的准确性，本研究所纳入的研究均为仅 SLN 进行连续切片超分期，而 nSLN 是进行常规的 HE 检查，当存在假阴性的情况下，nSLN 中的转移病灶有可能被忽略，导致诊断的准确性和有效性的降低，影响患者预后。目前，仅有极少的文献同时对 SLN

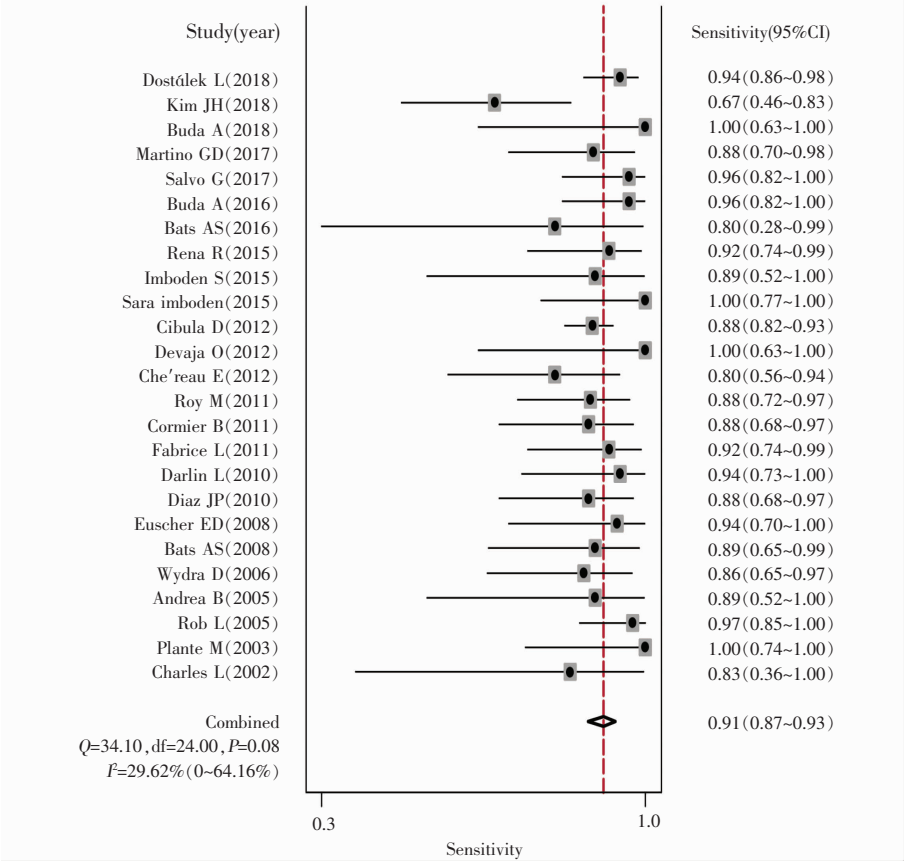

Figure 11 Forest plot of pathological ultrastaging sensitivity

和 nSLN 同时进行超分期，最新的报道为 Marcin Sniadecki 等[49]报道的研究结果，在 482 枚淋巴结中检出了 34 枚淋巴结中有 MIC 和 ITC(7.1%)，其中 nSLN 中检出 16 枚有 MIC、9 枚有 ITC，单侧的假阴性率为 3.7%，双侧的为 7.4%。他们认为在早期宫颈癌中(ⅠA2~ⅠB1)在 SLN 中发生微转移的机会是在 nSLN 中的 2.5 倍。在 nSLN 中发生微转移的高危因素是肿瘤>2cm 和 LVSI。目前关于 nSLN 进行超分期的研究极少，尚需更多大样本的数据才能进一步明确其价值。因此，目前在宫颈癌患者进行 SLN 示踪时，应该严格把握纳入标准，选择敏感性高的示踪剂，提高双侧检出率，降低假阴性结果，进行超分期病理检查，才能得到 SLN 准确的状态。第三，进行 SLN 示踪技术后患者的预后问题也是关注的热点，但所纳入的 36 项研究中，仅有 5 项研究[10,24,26,27,31]进行了生存分析，因此无法进行合并后预后的研究，Yahata 等[50]最近对 139 例宫颈癌患者用 ^{99}Tc 进行了 SLN 示踪和切除术，对其预后进行了研究，在 2~88 个月的（中位时间 44 个月）随访时间内，没有发现复发的患者。

因此，目前研究的结果表明 SLN 示踪术应用于早期宫颈癌是可行、安全的，对于诊断淋巴结有无转移敏感性较高，使用联合示踪术和 ICG 检出率、尤其是双侧检出率较高，超分期能检出微小转移灶(包括 MIC 和 ITC)，但其价值还需要多中心、扩大样本量后才能进一步明确。宫颈癌进行 SLN 示踪需要严格把握适应证，降低假阴性，才能保证诊断的有效性和准确性，为 SLN 切除替代系统的淋巴结清扫提供保障。

参考文献：

[1] Bhatla N, Aoki D, Sharma DN, et al. Cancer of the cervix uteri [J]. Int J Gynaecol Obstet, 2018, 143(Suppl 2): 22–36.

[2] Diab Y. Sentinel lymph nodes mapping in cervical cancer: a comprehensive review [J]. Int J Gynecol Cancer, 2017, 27(1): 154–158.

[3] Abu-Rustum NR. Sentinel lymph node mapping for endometrial cancer: a modern approach to surgical staging[J]. J Natl Compr Canc Netw, 2014, 12(2): 288–297.

[4] Dargent D, Martin X, Mathevet P. Laparoscopic assessment of the sentinel lymph node in early stage cervical cancer[J]. Gynecol Oncol, 2000, 79(3): 411–415.

[5] Malur S, Krause N, Kohler C, et al. Sentinel lymph node detection in patients with cervical cancer[J]. Gynecol Oncol, 2001, 80(2): 254–257.

[6] Levenback C, Coleman RL, Burke TW, et al. Lymphatic mapping and sentinel node identification in patients with cervix cancer undergoing radical hysterectomy and pelvic lymphadenectomy[J]. J Clin Oncol, 2002, 20(3): 688–693.

[7] Plante M, Renaud MC, Tetu B, et al. Laparoscopic sentinel node mapping in early-stage cervical cancer [J]. Gynecol

Oncol,2003,91(3):494–503.

[8] Rob L,Strnad P,Robova H,et al. Study of lymphatic mapping and sentinel node identification in early stage cervical cancer[J]. Gynecol Oncol,2005,98(2):281–288.

[9] Di Stefano AB,Acquaviva G,Garozzo G,et al. Lymph node mapping and sentinel node detection in patients with cervical carcinoma:a 2-year experience [J]. Gynecol Oncol,2005,99(3):671–679.

[10] Roca I,Caresia AP,Gil-Moreno A,et al. Usefulness of sentinel lymph node detection in early stages of cervical cancer [J]. Eur J Nucl Med Mol Imaging,2005,32(10):1210–1216.

[11] Wydra D,Sawicki S,Wojtylak S,et al. Sentinel node identification in cervical cancer patients undergoing transperitoneal radical hysterectomy:a study of 100 cases [J]. Int J Gynecol Cancer,2006,16(2):649–654.

[12] Yuan SH,Xiong Y,Wei M,et al. Sentinel lymph node detection using methylene blue in patients with early stage cervical cancer[J]. Gynecol Oncol,2007,106(1):147–152.

[13] Seong SJ,Park H,Yang KM,et al. Detection of sentinel lymph nodes in patients with early stage cervical cancer [J]. J Korean Med Sci,2007,22(1):105–109.

[14] Bats AS,Lavoue V,Rouzier R,et al. Limits of day-before lymphoscintigraphy to localize sentinel nodes in women with cervical cancer[J]. Ann Surg Oncol,2008,15(8):2173–2179.

[15] Fader AN,Edwards RP,Cost M,et al. Sentinel lymph node biopsy in early-stage cervical cancer:utility of intraoperative versus postoperative assessment[J]. Gynecol Oncol,2008,111(1):13–17.

[16] Euscher ED,Malpica A,Atkinson EN,et al. Ultrastaging improves detection of metastases in sentinel lymph nodes of uterine cervix squamous cell carcinoma [J]. Am J Surg Pathol,2008,32(9):1336–1343.

[17] Pazin V,Dragojevic S,Mikovic Z,et al. The value of sentinel lymphadenectomy in radical operative treatment of cervical cancer[J]. Vojnosanit Pregl,2009,66(7):539–543.

[18] Ogawa S,Kobayashi H,Amada S,et al. Sentinel node detection with(99m)Tc phytate alone is satisfactory for cervical cancer patients undergoing radical hysterectomy and pelvic lymphadenectomy[J]. Int J Clin Oncol,2010,15(1):52–58.

[19] Diaz JP,Gemignani ML,Pandit-Taskar N,et al. Sentinel lymph node biopsy in the management of early-stage cervical carcinoma[J]. Gynecol Oncol,2011,120(3):347–352.

[20] Darlin L,Persson J,Bossmar T,et al. The sentinel node concept in early cervical cancer performs well in tumors smaller than 2 cm[J]. Gynecol Oncol,2010,117(2):266–269.

[21] Lecuru F,Mathevet P,Querleu D,et al. Bilateral negative sentinel nodes accurately predict absence of lymph node metastasis in early cervical cancer:results of the SENTICOL study[J]. J Clin Oncol,2011,29(13):1686–1691.

[22] Cormier B,Diaz JP,Shih K,et al. Establishing a sentinel lymph node mapping algorithm for the treatment of early cervical cancer[J]. Gynecol Oncol,2011,122(2):275–280.

[23] Roy M,Bouchard-Fortier G,Popa I,et al. Value of sentinel node mapping in cancer of the cervix [J]. Gynecol Oncol,2011,122(2):269–274.

[24] Chereau E,Feron JG,Ballester M,et al. Contribution of pelvic and para-aortic lymphadenectomy with sentinel node biopsy in patients with ⅠB2-ⅡB cervical cancer[J]. Br J Cancer,2012,106(1):39–44.

[25] Devaja O,Mehra G,Coutts M,et al. A prospective single-center study of sentinel lymph node detection in cervical carcinoma:is there a place in clinical practice?[J]. Int J Gynecol Cancer,2012,22(6):1044–1049.

[26] Cibula D,Abu-Rustum NR,Dusek L,et al. Prognostic significance of low volume sentinel lymph node disease in early-stage cervical cancer [J]. Gynecol Oncol,2012,124(3):496–501.

[27] Lou HM,Zhu T,Shao F,et al. Detection of micrometastases and its clinical significance in sentinel and non-sentinel lymph nodes from early cervical carcinoma [J]. Chinese Journal of Oncology,2013,35(6):434–438.[楼寒梅,朱滔,邵峰,等.早期宫颈癌前哨淋巴结及非前哨淋巴结微转移的检测及其临床意义[J]. 中华肿瘤杂志,2013,35(6):434–438.]

[28] Imboden S,Papadia A,Nauwerk M,et al. A comparison of radiocolloid and indocyanine green fluorescence imaging, sentinel lymph node mapping in patients with cervical cancer undergoing laparoscopic surgery [J]. Ann Surg Oncol,2015,22(13):4198–4203.

[29] De Freitas RR,Baiocchi G,Hatschbach SB,et al. Can a sentinel node mapping algorithm detect all positive lymph nodes in cervical cancer?[J]. Ann Surg Oncol,2015,22(5):1564–1569.

[30] Bats AS,Frati A,Froissart M,et al. Feasibility and performance of lymphoscintigraphy in sentinel lymph node biopsy for early cervical cancer:results of the prospective multicenter SENTICOL study[J]. Ann Nucl Med,2015,29(1):63–70.

[31] Wang X,Sheng XG,Yin YJ,et al. Guidance of sentinel lymph nodes detection to selection of operation for early cervical cancer [J]. Chinese Journal of Cancer Prevention

and Treatment,2015,22(13):1059-1062.[王香,盛修贵,尹月菊,等.宫颈癌前哨淋巴结活检指导术式选择的临床研究[J]. 中华肿瘤防治杂志,2015,22(13):1059-1062.]

[32] Beavis AL,Salazar-Marioni S,Sinno AK,et al. Sentinel lymph node detection rates using indocyanine green in women with early-stage cervical cancer[J]. Gynecol Oncol,2016,143(2):302-306.

[33] Buda A,Papadia A,Zapardiel I,et al. From conventional radiotracer Tc-99 (m) with blue dye to indocyanine green fluorescence:a comparison of methods towards optimization of sentinel lymph node mapping in early stage cervical cancer for a laparoscopic approach [J]. Ann Surg Oncol,2016,23(9):2959-2965.

[34] Salvo G,Ramirez PT,Levenback CF,et al. Sensitivity and negative predictive value for sentinel lymph node biopsy in women with early-stage cervical cancer[J]. Gynecol Oncol,2017,145(1):96-101.

[35] Di Martino G,Crivellaro C,De Ponti E,et al. Indocyanine green versus radiotracer with or without blue dye for sentinel lymph node mapping in stage > Ⅰ B1 cervical cancer (>2cm)[J]. J Minim Invasive Gynecol,2017,24(6):954-959.

[36] Buda A,Papadia A,Di Martino G,et al. Real-time fluorescent sentinel lymph node mapping with indocyanine green in women with previous conization undergoing laparoscopic surgery for early invasive cervical cancer:comparison with radiotracer +/- blue dye [J]. J Minim Invasive Gynecol,2018,25(3):455-460.

[37] Kim JH,Kim DY,Suh DS,et al. The efficacy of sentinel lymph node mapping with indocyanine green in cervical cancer[J]. World J Surg Oncol,2018,16(1):52.

[38] Soergel P,Kirschke J,Klapdor R,et al. Sentinel lymphadenectomy in cervical cancer using near infrared fluorescence from indocyanine green combined with technetium-99m-nanocolloid [J]. Lasers Surg Med,2018,50(10):994-1001.

[39] Dostalek L,Zikan M,Fischerova D,et al. SLN biopsy in cervical cancer patients with tumors larger than 2cm and 4cm[J]. Gynecol Oncol,2018,148(3):456-460.

[40] Cibula D,Dusek J,Jarkovsky J,et al. A prospective multicenter trial on sentinel lymph node biopsy in patients with early-stage cervical cancer (SENTIX) [J]. Int J Gynecol Cancer,2019,29(1):212-215.

[41] Koh WJ,Abu-Rustum NR,Bean S,et al. Cervical cancer,version 3.2019,NCCN clinical practice guidelines in oncology[J]. J Natl Compr Canc Netw,2019,17(1):64-84.

[42] Grueneisen J,Schaarschmidt BM,Heubner M,et al. Integrated PET/MRI for whole-body staging of patients with primary cervical cancer:preliminary results[J]. Eur J Nucl Med Mol Imaging,2015,42(12):1814-1824.

[43] Driscoll DO,Halpenny D,Johnston C,et al. 18F-FDG-PET/CT is of limited value in primary staging of early stage cervical cancer [J]. Abdom Imaging,2015,40(1):127-133.

[44] Cormier B,Diaz JP,Shih K,et al. Establishing a sentinel lymph node mapping algorithm for the treatment of early cervical cancer[J]. Gynecol Oncol,2011,122(2):275-280.

[45] Bats AS,Buenerd A,Querleu D,et al. Diagnostic value of intraoperative examination of sentinel lymph node in early cervical cancer:a prospective,multicenter study [J]. Gynecol Oncol,2011,123(2):230-235.

[46] Martinez A,Mery E,Filleron T,et al. Accuracy of intraoperative pathological examination of SLN in cervical cancer [J]. Gynecol Oncol,2013,130(3):525-529.

[47] Papadia A,Morosi C,Wang J,et al. SLN mapping in early-stage cervical cancer as a minimal-invasive triaging tool for multimodal treatment[J]. Eur J Surg Oncol,2019.[Epub ahead of print]

[48] CibulaD,Potter R,Planchamp F,et al. The European Society of Gynaecological Oncology/European Society for Radiotherapy and Oncology/European Society of Pathology guidelines for the management of patients with cervical cancer[J]. Radiother Oncol,2018,127(3):404-416.

[49] Sniadecki M,Wydra DG,Wojtylak S,et al. The impact of low volume lymph node metastases and stage migration after pathologic ultrastaging of non-sentinel lymph nodes in early-stage cervical cancer:a study of 54 patients with 4.2 years of follow up[J]. Ginekol Pol,2019,90(1):20-30.

[50] Yahata H,Kobayashi H,Sonoda K,et al. Prognostic outcome and complications of sentinel lymph node navigation surgery for early-stage cervical cancer[J]. Int J Clin Oncol,2018,23(6):1167-1172.